Giessen 190

Aus der chirurgischen Klinik der Königlichen Tierärztlichen Hochschule zu Berlin (Vorstand: Prof. Dr. Eberlein).

STANFORD-LANE MEDICAL LIBRARY
2395 SACRAMENTO ST.
SAN FRANCISCO 15, CALIF.

Ueber

Atrophia und Phthisis bulbi des Pferdes.

INAUGURAL-DISSERTATION

ZUR

ERLANGUNG DER VETERINÄRMEDIZINISCHEN DOKTORWÜRDE

DER

VEREINIGTEN MEDIZINISCHEN FAKULTÄT
DER GROSSHERZOGLICH HESSISCHEN LUDWIGS-UNIVERSITÄT
ZU GIESSEN

VORGELEGT VON

TIERARZT O. SCHENKER,
IN FÜRSTENWALDE A. D. SPREE.

Mit 12 Abbildungen auf 3 Tafeln.

Sonderabdruck aus „Monatshefte für praktische Tierheilkunde“. XIX. Band.

STUTTGART.
DRUCK DER UNION DEUTSCHE VERLAGSGESELLSCHAFT.
1908.

Digitized by the Internet Archive
in 2026

https://archive.org/details/IA40154005_0318

Aus der chirurgischen Klinik der Königlichen Tierärztlichen Hochschule zu Berlin (Vorstand: Prof. Dr. Eberlein).

Ueber

Atrophia und Phthisis bulbi des Pferdes.

INAUGURAL-DISSERTATION

ZUR

ERLANGUNG DER VETERINÄRMEDIZINISCHEN DOKTORWÜRDE

DER

VEREINIGTEN MEDIZINISCHEN FAKULTÄT
DER GROSSHERZOGLICH HESSISCHEN LUDWIGS-UNIVERSITÄT
ZU GIESSEN

VORGELEGT VON

TIERARZT **O. SCHENKER,**
IN FÜRSTENWALDE A. D. SPREE.

Mit 12 Abbildungen auf 3 Tafeln.

Sonderabdruck aus „Monatshefte für praktische Tierheilkunde". XIX. Band.

STUTTGART.
DRUCK DER UNION DEUTSCHE VERLAGSGESELLSCHAFT.
1908.

Gedruckt mit Genehmigung der vereinigten medizinischen Fakultät zu Gießen.

Referent: Herr Prof. Dr. W. PFEIFFER.

MEINEM VATER

IN DANKBARKEIT UND LIEBE GEWIDMET.

Eines der wichtigsten Gebiete in der Medizin ist die Augenheilkunde. Bei den Tieren aber kommen Augenkrankheiten nicht in dem Maße zur Behandlung wie beim Menschen. Da wir uns bei den Tieren nur auf objektive Beobachtung und nicht auf subjektive Empfindungen stützen können, werden geringgradige Erkrankungen und Anfangsstadien oftmals übersehen. Jedoch sind äußere Verletzungen des Auges, die meist auch vom Laien erkannt werden, und besonders die periodische Augenentzündung bei Pferden nicht selten, und bei beiden kommt es sehr häufig zum vollständigen Schwund oder zur Verkleinerung des Augapfels (Phthisis oder Atrophia bulbi).

Trotz des häufigen Vorkommens dieser Veränderungen sind wir doch über die sich hierbei vollziehenden Vorgänge, insbesondere die sich am Augapfel abspielenden pathologisch-anatomischen Veränderungen noch wenig orientiert. Sowohl in der medizinischen, wie auch in der veterinärmedizinischen Literatur finden sich hierüber nur spärliche Angaben.

Ein Blick in die Geschichte der Medizin — Magnus, Augenheilkunde der Alten (1) — lehrt uns, daß unter den beobachteten Krankheitszuständen des Auges schon frühzeitig auch die Verkleinerung desselben Erwähnung findet. So kennt beispielsweise die ägyptische Augenheilkunde, neben der indischen und hebräischen eine unserer ältesten Ueberlieferungen, schon einige Jahrhunderte v. Chr. den Gebrauch künstlicher Augen. Im Talmud ist von Abnormitäten des Augapfels auch der Phthisis Erwähnung getan. Im Traktat Nedar XI. 8. Fol. 27 a — 100—200 n. Chr. — wird von einem Mädchen gesprochen, welches ein künstliches Auge und einen künstlichen Zahn aus Gold gehabt habe (2). Genauere Mitteilungen finden wir erst bei den Griechen und Römern. Celsus —

40 v. Chr., 20 n. Chr. — (1) spricht in Buch VI Kap. 6 von oculi imminuti und von oculi minores quam naturaliter esse debeant. Der Ausdruck Atrophia wurde angewandt für Schwund des Augapfels, während man Phthisis für Verkleinerung der Pupille gebrauchte. Im Lateinischen wurde Augapfelschwund mit macies, Verengerung der Pupille mit tabes bezeichnet. Nach Galen — 131—200 n. Chr. — (1) und seinen Anhängern gehen mit Verkleinerung des Augapfels immer auch eine Verkleinerung der Pupille sowie Erblindung einher. Die Ursachen seien akute Erkrankungen des Augapfels, bei denen derselbe erst ein wenig vorgetrieben sei, ehe er zusammenfalle. Auch beschreibt Galen eine chronische Erkrankung, bei der aber der eigentliche Grund nicht zu erkennen sei, als Vorstadium der Augapfelschrumpfung. Ebenso war ihm die Verkleinerung des Augapfels nach Verletzungen hinreichend bekannt.

Mit dem politischen Niedergang der alten Welt trat auch ein Stillstand, ja sogar Rückschritt in den Forschungen ein, von welchem sich die Wissenschaft auch im gesamten Mittelalter nicht vollständig erholt hat. Selbst in der Neuzeit, noch in der Mitte des 17. Jahrhunderts, finden wir Vorstellungen von dem Bau des Auges, die hinter denen zur Zeit Galens erheblich zurückstehen. Erst im 18. Jahrhundert fing man an, der Augenheilkunde wieder mehr Interesse zuzuwenden, und Helmholtz wirkte durch seine Erfindung des Augenspiegels 1851 bahnbrechend für weitere grundlegende Forschungen.

Mir gab eine Anregung des Herrn Professors Dr. Eberlein Veranlassung, das Wesen der Phthisis und der Atrophie am Auge des Pferdes zu studieren. Meine Arbeiten habe ich in der chirurgischen Klinik der Tierärztlichen Hochschule zu Berlin angefertigt, und es ist mir ein Bedürfnis, Herrn Professor Dr. Eberlein für die mir bereitwilligst gewährte Unterstützung sowie für das Interesse, das er an meinen Untersuchungen jederzeit genommen hat, den aufrichtigsten Dank auszusprechen.

Wesen der Atrophia und Phthisis bulbi des Menschen. Als Ursachen des Augapfelschwundes werden beim Menschen verschiedene angeführt. Klein (3) nennt in seinem Lehrbuch der Augenheilkunde als solche Xerosis conjunctivae, Iridocyclitis, Chorioiditis, Hyalitis, Panophthalmitis. Die eitrige Iridocyclitis und Hyalitis, sowie die Panophthalmitis können nach ihm innerhalb weniger Wochen zur Atrophie oder Phthisis des Auges führen, während die seröse Iridocyclitis nicht so stürmisch verläuft und konzentrische Schrumpfung mit Verkleinerung

des Bulbus in allen Teilen zur Folge hat. Die nach eitriger Chorioiditis zurückbleibenden Stümpfe zeigen nach Klein fast gar keine Ueberreste der normalen Gebilde. Nur die Lederhaut ist vorhanden und sehr verdickt; von Cornea und Iris sind nur unbedeutende Ueberreste zu finden. Die Höhle des Stumpfes ist mit einer aus sehnigen Balken und Membranen bestehenden, von Fett und Kalkmolekülen durchsetzten Masse ausgefüllt, in welcher sich Residuen von Pigment und von untergegangener Netzhaut finden.

Fuchs (4) scheidet streng zwischen Atrophie und Phthisis. Unter Atrophie versteht er eine „allmähliche, sich in mäßigen Grenzen haltende Verkleinerung nach Iridocyclitis, wobei die einzelnen Membranen, wenn auch stark verändert, noch erhalten bleiben", unter Phthisis eine „rasche Schrumpfung nach Panophthalmitis bis zur Haselnußgröße und darunter, wobei die einzelnen Häute bis auf wenige Reste zu Grunde gegangen sind." Als Ursache der Atrophie bezeichnet Fuchs die Schrumpfung des in den Glaskörperraum ergossenen Exsudats, welches zuerst die Netzhaut von der Aderhaut abhebt, dadurch eine Erschlaffung des Bulbus und schließlich Verkleinerung desselben bedingt. Auch Geschwülste sind als Ursache von Phthisis bulbi aufgeführt worden, so von Meyer (5) Sarkom der Chorioidea; Michel (6) beobachtete Phthisis bulbi bei Tuberkulose.

Ferner spricht man beim Menschen von einer glaukomatösen Phthisis, wenn es durch den erhöhten Binnendruck zum Durchbruche durch die Cornea gekommen ist und eine eitrige Entzündung der inneren Teile Platz gegriffen hat. Häufiger ist der Ausgang in Atrophie: Abhebung der Netzhaut, Weicherwerden und Schrumpfen des Bulbus. Chorioiditis suppurativa geht nach Meyer (5) stets aus in Phthisis bulbi; der atrophische Stumpf enthält die Ueberreste der desorganisierten Chorioidea und Retina, fibröses, mit amorphen organischen Substanzen gemischtes Gewebe, Kalkablagerungen und bisweilen auch wahre Verknöcherungen. Nach Greeff (6) ist die Chorioiditis selten die veranlassende Ursache; es gehört dazu ein gewaltiges zellenreiches Exsudat, das nach Verdrängung des Glaskörpers und der Netzhaut den ganzen Binnenraum ausfüllt. Nach erfolgter Organisation und narbiger Schrumpfung zieht es die fest mit ihm verwachsenen Augenhäute nach innen, so daß man oft Einziehungen der Sklera am phthisischen Auge sieht. Mit diesen Ausführungen decken sich im wesentlichen auch die Angaben von Hersing (7), Schweigger (8), Zehender (9) etc. Spezielle Untersuchungen über die pathologisch-anatomischen Veränderungen an den einzelnen Teilen des Auges sind außer von anderen von Alt (10) und v. Greeff (6) angestellt worden.

Von Veränderungen der Cornea sind allgemein Verkleinerung und stärkere Krümmung derselben beobachtet worden. Oft findet man sie trüb und abgeflacht, oft ist sie durchsichtig und vorgewölbt. Nicht selten finden sich Faltenbildungen der inneren Schichten, die sich von außen als in verschiedener Richtung verlaufende Streifen bemerkbar machen (Schirmer [11]). Zumeist handelt es sich um Faltungen der Descemetschen Membran. Schirmer hat auch Faltentrübungen der Bowmannschen Membran an einem Auge des Menschen nachgewiesen. Er glaubt, daß diese Art der Faltenbildung nur bei höhergradig phthisischen Augen vorkommt.

Von der Sklera sind aufgeführt Veränderungen, welche die äußere Form des Bulbus betreffen, so Abplattung an der Ansatzstelle der geraden Augenmuskeln, Einschnürung hinter derselben und Furchungen.

In höheren Graden von Schrumpfung vergleicht Fuchs (4) den Augapfel mit einem durch Bindfäden stark geschnürten Warenballen. Nach Alt (10) ist ein beständiger Vorläufer der Phthisis bulbi die Hypertrophie der Sklera. Infolge von chronischer Entzündung des ganzen Bulbus oder nur des Uvealtraktus komme es zur Infiltrationsskleritis mit dem Ausgange in Neubildung von Bindegewebe, die ausnahmslos in den hinteren Partien der Sklera um den N. opticus beginne und allmählich corneawärts fortschreite. Er hat zwei durch Schußverletzung zerstörte Augen im Beginne der Phthisis enukleiert und Veränderungen gesehen, die darauf hindeuten, daß die Sklera und hinteren Ciliargefäße nicht einfach obliterieren, sondern sich auch aktiv an der Bindegewebsneubildung beteiligen können.

Die Atrophie der Chorioidea beginnt nach Virchow (6) zumeist mit Entfärben und Verschwinden der Pigmentzellen des Chorioidealstromas, dann derjenigen der Choriocapillaris. Hierauf verschwinden allmählich die Gefäße, und es setzt Bindegewebsentwicklung ein. Das Bindegewebe zieht sich zusammen und schließlich findet sich an Stelle der Chorioidea nur ein dünnes Häutchen, bestehend aus straffem Bindegewebe mit keinen oder nur sehr wenigen unregelmäßig verlaufenden Gefäßen (6). Hersing (7) erwähnt, daß bisweilen von den inneren Schichten der Chorioidea, namentlich an dem hinteren Umfange Bildung von fibrösem Bindegewebe ausgehe, aus dem sich Knochenneubildung entwickeln könne. Diese Knochenneubildungen könnten so groß werden, daß sie sich durch die Sklera durchführen lassen.

Der Schwund des Ciliarkörpers betrifft nach Alt (10) alle Schichten des Parenchyms, während die Pigment- und Retinaschicht meist unversehrt zu sein scheint, so daß man in Fällen vorgeschrittener Atrophie nur noch diese beiden letzten Schichten durch ein dünnes Bindegewebslager mit der Sklera verlötet findet. Nerven, Muskeln und Gefäße sind zu Grunde gegangen. Greeff (6) beobachtete bei Atrophie Cystenbildung im Corpus ciliare, nachdem es infolge von schleichender Iridocyclitis zur Verwachsung der Ciliarfortsätze miteinander oder mit dem Ciliarkörper gekommen und zwischen diese die Sekretion des Kammerwassers erfolgt war.

Von klinischen Erscheinungen werden als charakteristisch für die Atrophie der Iris von den Autoren übereinstimmend genannt: Veränderung der Farbe, Aufhören der Pupillarreaktion, zugeschärfter bezw. ausgefranster Pupillarrand. Mikroskopisch scheint die Atrophie nach Alt (10) zuerst die Pigmentzellen zu affizieren, indem diese körnig zerfallen. Man bemerkt nur noch einzelne umhergestreute Pigmentmoleküle, bis endlich auch diese verschwinden. Uvealschleimhaut und Sphinkter scheinen nach demselben Autor am spätesten zu atrophieren, da sich selbst in den höchsten Graden von Atrophie immer noch Spuren vorfinden. Nach Ulrich (12) finden sich zuweilen auch Kalkkonkremente im Stroma. Die Pigmentschicht, die im Anfange gewuchert ist, rarefiziert später, schließlich finden sich nur noch kleine Spuren; die ganze Iris ist dann stark verdünnt. Die Wände der Gefäße degenerieren hyalin, und schließlich obliteriert das Lumen ganz (v. Greeff [6]). Bei totaler hinterer Synechie kann es durch Druck des abgeschlossenen Exsudates zu Druckatrophie des Irisgewebes und der Gefäße kommen (6). Nach Best (6) wird bisweilen auch Bildung von Glykogenschollen in der Iris beobachtet.

Von der Atrophie der Netzhaut gibt v. Greeff (6) nachstehende ausführliche Schilderung. Meist geht der Atrophie eine Hypertrophie

voran. Von den Gefäßen ausgehend findet eine Bindegewebswucherung statt. Zuerst wird die Schicht der Stäbchen und Zapfen verändert, dann folgen die inneren Schichten. Die Netzhaut erscheint unregelmäßig angenagt, zerfressen, zerklüftet. Die geschädigten Epithelien werden abgestoßen und gelangen in die atrophische, mit Hohlräumen durchsetzte Retina, nachdem zuvor die Membrana limitans externa an einer oder mehreren Stellen zerstört ist. Die Substanz zwischen den Kapillaren erscheint fast homogen und ist normalerweise kernfrei. Als Folge der Ernährungs- und Funktionsstörungen gehen die nervösen Elemente der Retina nach Alt (10) auf dem Wege des fettigen Zerfalls oder der Kolloidmetamorphose zu Grunde. Die geschrumpfte oder abgehobene Netzhaut stellt schließlich nur noch eine strukturlose bindegewebige Membran dar, bestehend aus Bindegewebe, ödematösen Lücken und Rundzellen. Stäbchen und Zapfen und Membrana limitans externa sind als krümliche Schicht noch erkennbar (v. Greeff [6]). Alt (10) erwähnt als seltene Veränderung bei phthisischen Augen Verkalkung der Retinagefäße. Mito (13) beobachtete hyaline und amyloide Degeneration in der Retina eines phthisischen Auges.

Die Netzhautablösung kann nach Zehender (9) bedingt sein durch Bluterguß oder Exsudation in den Subretinalraum. Nach seinen Forschungen finden sich infolge Senkung des Exsudates die größten Abhebungen meist an den tiefsten Stellen des Auges. Nach Klein (3) wird die Netzhautablösung bewirkt durch Schrumpfung des bindegewebig entarteten Glaskörpers. Es findet sich dabei meist ein sulzähnliches Exsudat zwischen Ader- und Netzhaut. Ebenso führen H. Müller und Iwanoff (6) die Ablösung der Netzhaut auf Schrumpfung des Glaskörpers zurück. Nach Nordenson (6) geht dieser Schrumpfung eine Veränderung des Glaskörpers voraus, die darin besteht, daß derselbe dichtfaseriger wird. Ferner fand er bei Netzhautablösung meist eine chronische Chorioiditis. Die bei iridocyclitisch schrumpfenden Augen bei der Sektion gefundenen trichterförmigen Netzhautablösungen werden nach Alt (10) durch den Zug der iridocyclitischen Schwarten und Stränge verursacht.

Die Linse erleidet kataraktöse Veränderungen der verschiedensten Art: sie kann subluxiert oder luxiert, frei beweglich oder angewachsen sein. Der Glaskörper ist verflüssigt oder im Gegenteil erstarrt und geht dann die bereits erwähnten Metamorphosen ein. Die zelligen Einlagerungen etc. sind meist wohl Entzündungsprodukte der angrenzenden Augenhäute. Die Vorgänge bei der Atrophie der Papilla optica sowie des Nervus opticus sind hinreichend bekannt und sollen deshalb hier nicht weiter berücksichtigt werden.

Wesen der Atrophie und der Phthisis des Augapfels bei Tieren. Von den älteren veterinärmedizinischen Autoren tut zunächst Leblanc (14) in seinem 1825 erschienenen Werke „Ueber die Augenkrankheiten der Haustiere“ der Atrophie des Augapfels beiläufig Erwähnung. Nach seinen Ausführungen befindet sich das atrophische Auge in einem gewissen Zustande von Umfangsverringerung, wobei sich seine Festigkeit vermindert, das Auge kleiner wird und sich in den Grund der Orbita zurückzieht. Diesen Augenschwund führt er zurück auf „verminderte Tätigkeit der Absonderung“ des Nährmaterials, beruhend auf Störung des Gleichgewichts „der der Ernährung vorstehenden Vorrichtungen“ (der Nerven).

Müller (15) unterscheidet in seiner Veterinärophthalmologie vom Jahre 1847 zwei Arten von Schrumpfung: 1. Phthisis oder Consumptio

bulbi nach Vereiterungen und Verletzungen, wobei das Auge schnell schrumpft und nur die Schale, die Sclerotica, zurückbleibt. 2. Die Atrophie des Augapfels, Atrophia s. Marasmus bulbi, die nach Verflüssigung des Augapfels auftrete. Als Ursache dieser Verflüssigung nimmt er nach Chelius Störungen des Ciliarnervensystems an. Der Bulbus sei dabei verkleinert, habe aber die Merkmale seiner eigentümlichen Organisation noch erhalten.

Maßgebend für den heutigen Standpunkt unserer Wissenschaft sind die in den Werken von Möller (17), Bayer (21), Fröhner (16) u. a. niedergelegten Anschauungen und Forschungsergebnisse. Die von den betreffenden Autoren an Tieren über das Wesen des Augapfelschwundes und der Augapfelverkleinerung gemachten Beobachtungen decken sich in der Hauptsache mit den in der Humanmedizin herrschenden. Als Atrophie bezeichnet man nach Fröhner (16) „die langsame Verkleinerung des Bulbus infolge Schrumpfung und Resorption der Exsudate und des Glaskörpers bei nicht eitriger Iridocyclochoroiditis (Mondblindheit)" und als Phthisis „raschen und hochgradigen Schwund des Bulbus bei eitriger Panophthalmie". Die bei Mondblindheit des Pferdes beobachtete Atrophie kommt nach Fröhner meist erst nach Jahren, bisweilen dagegen schon nach einem einzigen Anfall zustande. Schlampp (18) erwähnt Phthisis bulbi als Folgeerscheinung von Iritis und Ablatio retinae, nach letzterer dann, wenn sie einige Zeit bestanden hat, und wenn gleichzeitig chorioiditische Prozesse vorhanden sind.

Eitrige Panophthalmie wird, wie Möller (17) in der letzten Auflage seines Lehrbuches der Augenheilkunde für Tierärzte ausführt, beobachtet nach perforierenden Verletzungen der Cornea und Sklera, Iritis traumatica, Cyclitis, Ulcus corneae, wenn der Durchbruch nach innen erfolgt, endlich noch auf metastatischem Wege entstanden bei Pyämie, z. B. Fohlenlähme. Ueber den Ausgang der Chorioiditis ist nach Möller Näheres nur bekannt bei der Mondblindheit. Als sichere Folgen erwähnt er nur Trübung und Verflüssigung des Glaskörpers und Netzhautablösung. Er erwähnt aber, daß der chorioiditische Prozeß sehr leicht übergreift auf die übrigen Teile der mittleren Augenhaut und die Retina, und dann die bei Iritis und Cyclitis erwähnten Folgen bedingt. Nach von Möller und anderen angestellten Versuchen ist die Iris für eitrige Prozesse sehr geeignet. Eine ganz geringe Menge Eitererreger genügt, um eitrige Erkrankungen hervorzurufen, und diese werden rasch auf die übrigen Augenhäute übertragen. Im Verlaufe der Ophthalmie kommt es nach Möller zu starker Füllung des Bulbus und Vermehrung des intraokularen Druckes. Bei perforierenden Wunden können hierbei Linse und Glaskörper ausgepreßt werden. Der Bulbus fühlt sich dann abnorm weich an und fällt zusammen.

Atrophie wird erwähnt als Folgeerscheinung von Entzündungen des Uvealtraktus und der Retina, Ablösung der Netzhaut und Verflüssigung des Glaskörpers. Labat (19) beobachtete im Anschluß an Chorioiditis Atrophie der Papilla optica, gefolgt von vollständiger Erblindung und Verkleinerung des Auges beiderseits. Der erste, der über die iridocyclitischen Folgeerscheinungen (Mondblindheit) genauere Untersuchungen angestellt hat, ist Eversbusch (20). Vor allem aber sei hingewiesen auf die Untersuchungen von Bayer (21) über die periodische Augenentzündung. Insbesondere hat er die klinisch makroskopischen und mikroskopischen, sich im Verlaufe der Mondblindheit einstellenden Veränderungen, wozu auch die Atrophie des Bulbus gehört, eingehend studiert. Bemerkenswerte Tatsachen haben auch die von Mette (22)

angestellten Untersuchungen über die Kataraktformen des Pferdes bezüglich der Atrophie ergeben. Bei seinen Untersuchungen zeigten 6 mit Cataracta symptomatica behaftete Augen von 5 Pferden mehr oder weniger deutliche Atrophie. Die Bulbi wogen nur 13, 14, 20, 24, 31 und 44 g. Die uns hier interessierenden speziellen Befunde sollen bei Abhandlung der Veränderungen an den einzelnen Teilen Erwähnung finden. Endlich sind noch anzuführen die durch Tumoren bedingten Verkleinerungen des Augapfels. Unter anderem beobachtete Heß (23) Atrophie des Bulbus neben tuberkulösen Wucherungen auf der mittleren Augenhaut bei der Sektion einer tuberkulösen Kuh; Keil (24) beschreibt einen mikrophthalmischen, tuberkulösen Bulbus des Schweines.

Angeborene Verkleinerung des Bulbus ist verschiedentlich beobachtet worden; so beschreibt Richter (25) bei zwei Fohlen beiderseitige Atrophia bulbi mit Verflüssigung des Glaskörpers und Ablösung der Netzhaut. Ebenso hat Möller (17) zwei Fohlen gesehen, die mit den Erscheinungen bezw. den Folgezuständen der Mondblindheit geboren waren.

Die Untersuchungen über die pathologisch-anatomischen Veränderungen der einzelnen Teile des atrophischen und des phthisischen Bulbus sind nur sehr spärlich. An der Cornea sind dieselben Erscheinungen wie beim Menschen beobachtet worden. Die daselbst erwähnten Streifungen der Hornhaut vergleicht Bayer (21) den Schlieren in fehlerhaftem Glase. Er führt die Faltung der Descemetschen Membran auf Herabsetzung des Tonus zurück, vermutlich könnte sie sich nicht wie die anderen Elemente der Cornea zusammenziehen. Faltung der Bowmannschen Membran ist, soweit ich die Literatur durchgesehen habe, bei Tieren nicht beobachtet worden. Nach Untersuchungen von O. Zietzschmann (26) fehlt diese den Haussäugetieren durchgängig; bei den Vögeln ist sie als homogene Schicht vorhanden. Nach Bayer (21) kann die Hornhaut bisweilen bei Atrophie des Auges vollständig durchsichtig sein, man soll aber dann selten einen weißlichen Saum an ihrem Rande vermissen. Die Oberfläche der Cornea ist nach ihm entweder glatt oder matt, in letzterem Falle oft pigmentiert, ihre Wölbung in der Regel stärker, oft auch unregelmäßig, insbesondere, wenn sich Narben finden. Die Sklera zeigt nach Bayer nach innen ragende Falten, die durch Druck und Zug der Augenmuskeln entstanden sind.

Die Iris ist bei Atrophie rostgelb verfärbt und einem verwelkten Blatte ähnlich (Fröhner [16]), dabei ist sie wie Zunder, samtartig aufgelockert und weist verschiedene Verwachsungen auf. Die Traubenkörner sind oft ganz klein und flach (Bayer [21]). Ueber die Veränderungen an den übrigen Teilen der Uvea liegen Untersuchungen nicht vor. Netzhautdegeneration und Netzhautablösung sind beobachtet, aber noch nicht genügend erforscht. Nach Bayer u. a. kommt es bei purulenter Retinitis (Panophthalmie) meist zum völligen Untergange der Retina, so daß diese in phthisischen Augen meist nicht mehr zu finden ist. An der Linse werden dieselben Vorgänge beschrieben wie beim Menschen (Möller, Bayer u. a.). Bayer (21) erwähnt, daß sie bei Atrophie oftmals auffallend wenig verändert sei. Sie kann ferner luxiert oder subluxiert, frei im Glaskörperraum oder am Boden desselben angewachsen sein, geschrumpft oder gequollen erscheinen. Nach den von Mette (22) angestellten Untersuchungen ist bei Cataracta symptomatica (periodischer Augenentzündung) des Pferdes entsprechend der etwaigen Atrophie des Augapfels auch das Gewicht der Linse verringert. Sie ist ferner zumeist äußerst hart, weist Kalk- und Cholestearineinlage-

rungen auf, ist mehr oder weniger undurchsichtig, weißlich bis rotgelb verfärbt. Oft findet sich in den Randpartien scholliger Zerfall, während der Kern noch verhältnismäßig gut erhalten ist. Ferner beobachtete Mette bindegewebige Degeneration der Randpartien der Linsenmasse, Einwucherung von glatter Muskulatur in die Linsensubstanz von der Iris aus und Verdickung der Linsenkapsel. In einem Falle war die Linse ganz zerstört, der Bulbusinhalt bestand nur aus einer mißfarbigen, bröckliche Gewebsteile enthaltenden Flüssigkeit.

Der Glaskörper ist nach Bayer (21) i. d. R. verflüssigt, vollkommen durchsichtig oder trüb. Bisweilen kann der Glaskörperraum mit bindegewebigen Massen ausgefüllt sein, die sich i. d. R. von den hinter der Linse sich bildenden cyclitischen Schwarten aus entwickeln. In diesen Schwarten kann es bisweilen zu Knochenneubildung und Verkalkungen kommen. So besitzt Bayer (21) ein Auge vom Pferde, wo eine in bindegewebigen cyclitischen Schwarten entwickelte Knochenschicht der Chorioidea anliegt und somit einen von knöcherner Wandung begrenzten Hohlraum darstellt, in dem eine molkige Flüssigkeit enthalten war. Müller (27) beobachtete an einem nach periodischer Augenentzündung atrophierten Auge Verknöcherung des Glaskörpers. Sie war an mehreren Stellen innig mit der Retina verbunden und hatte auf dem Durchschnitt eine Länge von 2.2 cm, eine Breite von 1.8 cm und eine Höhe von 1 cm und wog 1.4 g. Bayer besitzt ein Auge mit einer rundlichen Knochenplatte, die einen Durchmesser von 2,5 cm und eine Dicke von 3 mm besitzt. Die Knochen bilden sich nach ihm in den sich oft hinter der Linse entwickelnden bindegewebigen cyclitischen Schwarten, die den Glaskörper verdrängen und den ganzen Glaskörperraum ausfüllen können.

Material und Untersuchungsmethoden.

Das Material zu meinen Untersuchungen erlangte ich teils von Augenpatienten aus der chirurgischen Klinik, teils von Schlachtpferden aus der Berliner Zentralroßschlächterei, teils von solchen aus dem eigenen Beschaubezirk. Für die mir von Herrn Polizeitierarzt Höpfner gewährte Unterstützung bei Beschaffung der atrophischen Bulbi will ich nicht verfehlen, auch an dieser Stelle meinen besten Dank auszusprechen. Es wurden insgesamt 20 Augen von 17 Pferden zur Untersuchung verwendet.

Die klinische Untersuchung mußte sich bei den Schlachtpferden, da eine genaue Anamnese hier nicht ermittelt werden konnte, nur auf die Feststellung des Status praesens beschränken. Es wurde dabei geachtet auf Kopfhaltung, Vorhandensein von Narben, Wunden, Schwellungen, Entzündungen in der Regio periorbitalis, Sekrete im Lidsacke, Stellung und Beschaffenheit der Lider, Lidbindehaut und schließlich den Augapfel selbst. Die Untersuchung desselben erstreckte sich auf Adspektion zunächst mit unbewaffnetem Auge, sodann unter teilweiser Zuhilfenahme der Lupe, der Pristleylampe

und des Augenspiegels: ferner suchte ich durch Palpation Größe, Lage und Schmerzhaftigkeit der Bulbi zu ermitteln; zum Schlusse folgte dann in bekannter Weise wenn nötig die Sehprobe.

Sobald die Pferde getötet waren, ließ ich mir die Augen enukleieren und brachte sie, nachdem ich vorher sorgsam Muskeln und Fett abpräpariert hatte und das Gewicht des Augapfels festgestellt war, in eine Härteflüssigkeit. Zum Härten wurden Müllersche Lösung und Formalinlösung verwendet. Die beste Fixation erhält man nach O. Zietzschmann auf folgende Weise: Die von Fett und Muskeln befreiten Bulbi werden in 4prozentige wässerige Formalinlösung eingelegt, nach 3 Tagen kommen sie aus dieser in eine 4prozentige spirituöse Formalinlösung von 30prozentigem Alkohol, nach je weiteren 3 Tagen in solche von 40-, 50- und 60prozentigem. Von hier an kann der Formalinzusatz wegbleiben und die Härtung erfolgt weiter in 70-, 80-, 90-, 96prozentigem Alkohol und Alcoholus absolutus. In jeder dieser Flüssigkeiten bleibt der Bulbus 3 Tage. Eine langsame, allmähliche Steigerung des Prozentgehaltes des Alkohols ist notwendig, da es sonst zu Schrumpfungen innerhalb der Bulbi kommt.

Bei den in Formalin und Alkohol gehärteten Augen macht sich jedoch, da Verkalkungen und Verknöcherungen sehr häufig in atrophischen Augen vorkommen, meist noch eine Entkalkung nötig. Deshalb habe ich in der Mehrzahl der Fälle der Müllerschen Flüssigkeit den Vorzug gegeben, welche die Fähigkeit besitzt, Kalksalze, wenn auch erst nach längerer Zeit, zu lösen. Die Härtung in Müllerscher Flüssigkeit hat außerdem noch den Vorteil, daß Schrumpfungen nicht so leicht eintreten wie beim Alkohol, jedoch den Nachteil, daß die Augäpfel mindestens 6 Wochen in der Flüssigkeit verbleiben müssen, und daß dann Cornea und Linse aufgequollen sind und letztere einen dunkelbraunen Farbton angenommen hat. Es wird empfohlen, am Aequator des Auges einen feinen Schnitt durch die drei Augenhäute anzulegen oder mittels Pravaz-Spritze (am besten an der Durchtrittsstelle einer Vena vorticosa) etwas von der Härteflüssigkeit einzuspritzen, um eine schnellere Fixation auch der inneren Teile des Auges zu erzielen. Nach meinen Erfahrungen ist dies bei frisch eingelegten Augen, die ihre normale Spannung noch besitzen, nicht erforderlich, sogar nicht einmal ratsam, einen Schnitt anzulegen. Die Osmose geht so schnell vor sich, daß man die Härteflüssigkeit schon nach einigen Stunden im Innersten des Auges nachweisen

kann. Die der Müllerschen Flüssigkeit entnommenen Augen müssen noch in Alkohol gehärtet werden. Zu diesem Zwecke kommen sie, nachdem sie vorher 1—2 Tage in fließendem Wasser gründlich ausgewaschen sind, je 1 Tag in 60-, 70-, 80-, 90-, 96prozentigen Alkohol und Alcoholus absolutus.

Um nun die gehärteten Bulbi weiter verwerten zu können, müssen sie zerlegt werden. Dies geschieht am besten in 96prozentigem oder absolutem Alkohol. Die Bulbi wurden durch drei bis vier Vertikalschnitte parallel der Augenachse in drei bis fünf Segmente zerlegt. Verwendet wurden hauptsächlich nur die mittleren Segmente, welche sämtliche Teile des Auges, auch die optischen, Papilla optica etc. enthalten. Die Weiterbehandlung bis zum Schneiden ist relativ einfach.

Als Einbettungsmasse wurden Celloidin und Paraffin verwendet. Auch Celloidinparaffindurchtränkung habe ich versucht, aber mit wenig günstigem Resultat. Ebensowenig kann ich die Azetoncelloidin-Schnelleinbettung nach Scholz (31) empfehlen, da es bei der Größe der Objekte sehr leicht zu Blasenbildung im erstarrenden Celloidin kommt. Die Celloidineinbettung, die bei Schnitten durch den gesamten Bulbus mit erhaltener Linse ausschließlich zur Anwendung kam, ist, wenn auch sehr zeitraubend, doch die einzige gangbare Methode. Aus dem absoluten Alkohol kommen die Teilstücke 1 Tag in eine Mischung von Alcoholus absolutus und Aether aa, dann 4 Tage in dünnes und 4 Tage in dickes Celloidin unter möglichstem Luftabschluß. In diesem läßt man dann allmählich erstarren durch partiellen Luftzutritt. Je langsamer die Erstarrung vor sich geht, umso bessere Schnitte erhält man. Ist Knorpelhärte erreicht, so kann man das eingebettete Stück auf einen Klotz befestigen (Kork, Stabilit). Augen, bei denen die Linse fehlt, werden mit Vorteil in Paraffin eingebettet in bekannter Weise. Die Dicke der Schnitte, die ich bei Celloidinschnitten durch den gesamten Bulbus erhielt, schwanken zwischen 15 und 60 μ. Feinere Gesamtschnitte zu erhalten war mir nicht möglich. Um Aufschluß über die feineren mikroskopischen Verhältnisse zu erlangen, habe ich einzelne Teile der verschiedenen Augen in Paraffin eingebettet. So konnte ich Schnitte bis zu 10 μ und 5 μ erhalten.

Von Farbstoffen habe ich vorzüglich Hämatoxylin, Eosin und van Giesonsche Lösung angewandt. Die beste Differenzierung bot sich mir bei Gebrauch der letzteren. Die Kerne sind blauviolett, Bindegewebe, Achsenzylinder und Amyloid der Schleimhaut rot, hyaline Substanz orangerot bis gelbrot.

Endothel und Epithel gelbbraun, Muskelfasern und Markscheiden gelb. Die Celloidinschnitte kommen aus 70prozentigem Alkohol 20—30 Minuten in Delafields oder Böhmers Hämatoxylin. Die überfärbten Schnitte werden in fließendem Wasser tüchtig ausgewaschen; dann kommen sie 3—5 Minuten in van Giesonsche Lösung, aus dieser ½ Minute in Wasser, 2—5 Minuten in 96prozentigen Alkohol, dann in eine Aufhellungsflüssigkeit und werden dann mit Kanadabalsam aufgelegt. Als Aufhellungsmittel habe ich verwendet Xylol, Bergamotteöl und Origanumöl. Am besten eignet sich das letztere, am wenigsten das erstere; Nelkenöl ist ungeeignet, da es Celloidin löst. Da man zur Entwässerung nur 96prozentigen Alkohol anwenden kann — absoluter Alkohol löst das Celloidin — bilden sich mit Xylol in der Regel, mit Bergamotteöl bisweilen Emulsionen, die das Bild trüben. Man kann dem vorbeugen, indem man aus dem dem 96prozentigen Alkohol entnommenen Schnitt die Feuchtigkeit mit Fließpapier heraussaugt. Seligmann (32) empfiehlt zur Aufhellung ein Gemisch von Xyloli purissimi 45,0, Acidi carbolici crystallisati 15,0, dem man, um es stets wasserfrei zu halten, noch 40,0 Cupri sulfurici zusetzen könnte. Die Paraffinschnitte habe ich, nachdem ich sie aufgeklebt und das Paraffin gelöst hatte, in ähnlicher Weise behandelt, nur mit dem Unterschiede, daß zum Aufhellen ausschließlich Xylol verwendet wurde.

Die pathologischen Zell- und Gewebsbestandteile, die im allgemeinen in atrophischen Augen vorkommen, und die ich zum Teil färberisch darzustellen suchte, sind folgende:

1. Fettablagerungen und fettige Degeneration sind bei größerer Ausdehnung schon makroskopisch zu erkennen als grauweiße, opake Stellen, die sich mit der Präpariernadel weich anfühlen. Der Nachweis gelingt nach Greef (33) am sichersten mit Sudan III, einem Diazofarbstoff, welcher große Fetttropfen rot, kleinere gelblich färbt. Um diesen Nachweis zu führen, dürfen die Schnitte jedoch nicht mit absolutem Alkohol und Aether in Berührung kommen, da dieser ebenso wie Chloroform das Fett löst. Aus diesem Grunde vermochte ich durch Farbstoffe den Nachweis von Fett nicht zu führen.

2. Kalkablagerungen, Verkalkungen, Verknöcherungen sind meist auch mit bloßem Auge sichtbar. Beim Ueberstreichen mit der Präpariernadel knirschen sie, bei Zusatz von 5prozentiger Salzsäure lösen sie sich auf. Durch Färbung mit Alaunhämatoxylin treten die Kalkkonkremente

als gleichmäßig dunkelblau gefärbte Schollen hervor mit unregelmäßig ausgezackten Rändern (Greef) (33). In den mit Müllerscher Flüssigkeit fixierten Augen sind die Kalkablagerungen zum Teil schon gelöst. Vollständige Entkalkung durch Müllersche Flüssigkeit tritt jedoch erst nach mehreren Monaten ein. In einigen Fällen wurde deshalb noch Haugsche Lösung: Acidi nitrici 15.0, Alcoholi absoluti 300.0, Aquae destillatae 150.0, Natrii chlorati 1.0 zum Entkalken verwendet, welche ich 1—3 Tage einwirken ließ.

3. Cholestearinkristalle sind dünne, durchsichtige, rhombische Tafeln, die sich mit Lugolscher Lösung dunkelbraun färben. Bei Zusatz einiger Tropfen 30—40prozentiger Schwefelsäure soll die Farbe in Blaurot, Blaugrün und schließlich in reines Blau umschlagen. Cholestearin löst sich in Alkohol und Aether, und es resultieren dann von gehärteten und gefärbten Schnitten charakteristische spaltartige Lücken im Gewebe, die vordem von den Kristallen ausgefüllt wurden (v. Greef) (33). Die Kristalle selbst nachzuweisen ist mir nicht gelungen; es finden sich aber mehrfach die erwähnten Spalträume.

4. Hyaline und amyloide Degeneration zeichnen sich beide aus durch ihr glasig homogenes Aussehen unter dem Mikroskop und starkes Lichtbrechungsvermögen. Das Hyalin besitzt außerdem eine große Widerstandsfähigkeit gegen Reagentien; starke Säuren und Alkalien lösen es nicht auf; ebenso wird es nicht angegriffen durch Jod, es färbt sich hingegen sehr stark mit Karmin, Pikrokarmin, Eosin und säurebeständigem Fuchsin. Durch das Fehlen der Jodfärbung unterscheidet es sich vom Amyloid, welches sich in Lugolscher Lösung in 3—6 Minuten (mit nachheriger Auswaschung in Wasser und Untersuchung in Glyzerin) braunrot färbt, während das übrige Gewebe gelb aussieht. Diese Farbenreaktion ist jedoch vergänglich. Einwandfrei sind mir die Reaktionen auf amyloide und hyaline Degeneration nicht gelungen.

Eigene Untersuchungen.

I. Kasuistik.

A. Atrophia bulbi. — **I. und II.** Schimmelwallach, Litauer, 12 Jahre, auf beiden Augen völlig erblindet, Schorfwunden und Narben an beiden Augenbögen, an den Augäpfeln selbst keine Narben; an beiden Augen ist die Cornea rauchartig getrübt, ein Einblick in das Innere deshalb

nicht möglich. Nach Enukleation und Präparation wurden die Bulbi in Müllerscher Flüssigkeit gehärtet, dann in Celloidin eingebettet und Sagittalschnitte durch die Gesamtbulbi angefertigt. Das linke Auge zeigt sich bei makroskopischer Betrachtung erheblich verkleinert und in die Orbita zurückgezogen, so daß die beiden Lider eingesunken und gefaltet sind. Der Bulbus ist nicht von normaler kugeliger Gestalt, sondern mehr eiförmig, die Länge der Augenachse beträgt 3,4 cm, der äquatoriale Durchmesser 2.2 cm; hinter dem Aequator läuft eine Einschnürung rings um den Bulbus, an welcher der Durchmesser nur 1,8 cm beträgt; Gewicht des von Muskeln und Fett befreiten Bulbus = 18 g. Die Cornea ist schlaff gespannt und durch die Linse etwas vorgewölbt; der Horizontaldurchmesser am Corneafalz beträgt 2,7 cm, der vertikale 2,0 cm. Die Linse läßt sich durchfühlen und schimmert gelblichweiß durch die Cornea. Auf der Innenfläche der Cornea, zwischen dieser und der anliegenden Linse, bemerkt man verschiedene unregelmäßige, schwarze Flecke, Pigment- und Blutfarbstoffablagerungen. Es lag mithin Atrophia bulbi, Cataracta totalis und Luxatio lentis vor.

Die mikroskopische Prüfung (cf. Fig. 1) ergab, daß das Epithel der Cornea normal, die Lamina elastica anterior nicht nachweisbar war. Die Cornea erscheint leicht gewellt, deshalb biegen die einzelnen Lamellen der Substantia propria oftmals im spitzen Winkel um. Zwischen den Lamellen finden sich mehrfach Spalträume. Die Lamina elastica posterior ist in ziemlicher Länge von der Substantia propria abgehoben. Nach innen liegt der Descemetschen Membran stellenweise scholliges Pigment auf, das von der Iris stammt. Die Sklera ist an der Ansatzstelle der geraden Augenmuskeln stark eingeschnürt und verdickt. Nach innen lockern sich die dicht verfilzten Faserbündel, und es schließt sich ohne scharfe Grenze die Uvealschicht an. Der Cornea liegt die Linse direkt an. Die Linsenkapsel ist gequollen und dabei vielfach gefältelt und geschlängelt. In den unteren Partien bestehen Verwachsungen mit der Iris und Cornea. Das Linsenepithel ist zerstört. Die Linsensubstanz zeigt, namentlich in der Kortikalschicht, scholligen Inhalt zerfallener Zellen, Fasern- und Vakuolenbildung. Die Iris ist zu einem dünnen, bindegewebigen Häutchen geschwunden, am unteren Rande ist sie umgebogen gegen sich selbst und liegt hinter der Linse, zwischen dieser und dem Ciliarkörper. Das Corpus ciliare ist gleichfalls reduziert. Es liegt nicht mehr kranzartig der hinteren Fläche der Linse auf, sondern scheibenförmig hinter dieser. Durch die Luxation der Linse hat sich der Kreisausschnitt verkleinert und ist durch Verwachsung des inneren freien Randes ausgefüllt worden. Ueberall fällt an Iris und Ciliarkörper die reichliche Wucherung der Intima und des Endothels auf, so daß die kleineren Gefäße auf dem Querschnitt zum größten Teil obliteriert sind. Ferner ist an den einzelnen Cilien deutlich der Zerfall der Epithelien zu verfolgen. Die pigmentlose Retinaschicht ist nicht mehr zu sehen, die darauf folgende Pigmentepithelschicht ist im Zerfall begriffen. An der Chorioidea macht sich deutlich der Zerfall der Pigmentzellen bemerkbar. Am Uebergange der Sklera in die Chorioidea finden wir ein weitmaschiges Bindegewebsnetz, in welches Pigmentzellen, -schollen und -körnchen eingelagert sind. Weiter nach innen treten an Stelle der Hohlräume zahlreiche größere und kleinere Gefäße, welche erst mehr zirkulär, in der Innenschicht radiär verlaufen. An ihren Wänden entlang ziehen Pigmenteinlagerungen strahlenförmig nach dem Augeninnern. Dieser Gefäßschicht folgt weiter nach innen eine schmale, dichtere Bindegewebsschicht, der dann der Rest der Retina gleichwie ein Papillar-

körper als mehrschichtiges Epithel aufsitzt. Stellenweise sind die einzelnen Schichten zum Teil noch zu unterscheiden, jedoch sind die Grenzen durchweg verschwommen. Der Glaskörperraum ist so bis auf einen geringen Rest geschwunden. In diesem befindet sich zwischen zarten Fibrinfäden ein feinkörniger Detritus mit Endothel- und Pigmentzellen.

Das rechte Auge erscheint nur geringgradig verkleinert und noch von ziemlich normaler Form. Es macht sich jedoch auch hier schon eine Vergrößerung des axialen Durchmessers auf Kosten des äquatorialen geltend, die wohl veranlaßt ist durch die Zug- und Druckwirkung der Augenmuskeln. Der intraokulare Druck ist sehr gering, das Auge fühlt sich weich an; die Cornea ist schlaff gespannt und gefaltet. Das Gewicht des Bulbus beträgt 49 g. Im übrigen zeitigt die makroskopische Betrachtung die gleichen, wenn auch viel weniger ausgeprägten Veränderungen wie am linken Auge. In gleicher Weise weicht auch der mikroskopische Befund (cf. Fig. 2) nur wenig von dem des anderen Auges ab, jedoch sind die Veränderungen noch nicht so weit vorgeschritten. Die Cornea ist insgesamt dicker, die Lamellen der Eigenschicht sind entsprechend der Wellung und Faltung teils aufgelockert und durch Spaltbildungen voneinander getrennt, teils verdichtet an den nach innen ragenden Kämmen der Falten. Der Glaskörperraum ist noch nicht in dem Maße geschwunden wie links. Er wird ausgefüllt von einer homogenen Masse mit spärlichen Fibrinfäden und zahlreichen nadelförmigen Kristallchen. Ihm liegt die Retina als mehrschichtige Epithellage auf. Der Ciliarkörper ist noch mehr geschwunden als am anderen Auge: Spuren von ihm finden sich nur noch am Rande; von hier aus hat eine reichliche Bindegewebsneubildung eingesetzt, so daß eine starke bindegewebige Membran den Raum hinter der Linse ausfüllt.

III. Fuchswallach, leichter Däne, 15 Jahre, links völlig erblindet, rechts normalsichtig. Der rechte Bulbus ist von normaler Form und Größe und wiegt 55 g. Der linke Augapfel ist beträchtlich verkleinert, das obere sowie das untere Augenlid sind eingesunken. Verletzungen bezw. Narben sind weder am Auge selbst noch in dessen Umgebung zu konstatieren. Die Cornea ist stark vorgewölbt, glatt, gleichmäßig grauweiß gefärbt und bildet fast den einzigen sichtbaren Teil des Auges. Beim Oeffnen der Lider bemerkt man einen Rand der stark pigmentierten Sklera. Die Linse schimmert gelblichweiß durch die Cornea durch und läßt sich als der Cornea direkt anliegend auch palpieren. Das Gewicht des gesamten Bulbus beträgt 18,6 g.

Die makroskopische Untersuchung des in Müllerscher Flüssigkeit gehärteten Bulbus ergab für die Cornea an deren Basis einen Vertikaldurchmesser von 2,2 cm, einen horizontalen von 2,7 cm. Die Länge der Augenachse betrug 3 cm, der äquatoriale Durchmesser 2,1 cm. An der Ansatzstelle der geraden Augenmuskeln befindet sich eine zirkuläre Einziehung; außerdem erscheint der Bulbus durch den Zug dieser Muskulatur etwas abgeflacht, so daß er im Frontalschnitte schwach prismatisch erscheint.

Zwecks mikroskopischer Untersuchung wurde der gehärtete Bulbus in Celloidin eingebettet und in Sagittalschnitte (cf. Fig. 3) zerlegt. Dabei zeigte sich die Cornea stark verdünnt und gefaltet. Das stark aufgelockerte, mehr den Bau der Sklera annehmende Gewebe weist viele Spalten zwischen den einzelnen, stark gewellt verlaufenden Lamellen auf. Auch finden sich, namentlich am Rande und an der Oberfläche, einige Kapillaren. Das stellenweise verdickte Epithel ist sonst normal, die Membrana elastica posterior teilweise abgehoben von

der Substantia propria. An Stelle des Endothels der vorderen Augenkammer bemerkt man einen bindegewebigen Streifen, dem sich an einigen Stellen die Linsenkapsel dicht anlegt, so daß die vordere Augenkammer nahezu ausgefüllt ist. Dasselbe Gewebe findet sich auch am inneren Rande der stark gewellten Linsenkapsel, hier Teile der in den Randpartien in Zerfall begriffenen Linse in sich einschließend. Die Iris ist sehr reduziert und nur in der oberen Hälfte noch zu unterscheiden von den Bindegewebswucherungen. Ebenso ist das Corpus ciliare atrophiert. Die einzelnen Schichten der Iris sind zum Teil noch zu erkennen, ebenso der M. sphincter iridis. Die Stromapigmentzellen sind größtenteils feinkörnig zerfallen, während das Stratum pigmenti noch ziemlich gut erhalten ist. Die Grenzen der farblosen Epithelzellen der Ciliarfortsätze sind verwischt, die großen Kerne sind noch sichtbar. Die Pigmentepithelien befinden sich an einzelnen Stellen in feinkörnigem Zerfall. Der M. ciliaris ist, wenn auch reduziert, noch vorhanden. Hinter dem Ciliarkörper liegen feste bindegewebige Schwarten, die auch den von dem freien Rande desselben begrenzten Hohlraum ausfüllen und am hinteren Linsenpol die Linsenkapsel erreichen, hier ein lockeres Gefüge darstellend. Die Sklera ist verdickt, ihr Gewebe nach innen zu aufgelockert, übergehend in das der Chorioidea. Deren Gefäßschicht ist stark verbreitert, ihre Gefäße erweitert und von zahlreichen Pigmentzellen umgeben, die jedoch zumeist ihre langen Fortsätze verloren haben. Die Retina wird nur noch durch ein bindegewebiges Häutchen dargestellt, dem die noch erhaltenen und teilweise deformierten Epithelzellen gleich einem Papillarkörper aufsitzen.

IV. Rappwallach, Ostpreuße, 12 Jahre alt; links normalsichtig, Gewicht des Bulbus 50,5 g; rechts blind, Gewicht des Bulbus 31,5 g. Fixation in Formalin-Alkohol, Einbettung in Celloidin; Sagittalschnitte. Makroskopisch fallen an dem atrophierten rechten Auge zunächst die Veränderungen der Cornea auf. Sie ist stark vorgewölbt und etwas lateral von der Mitte in einer Ausdehnung von Pfennigstückgröße milchiggrauweiß getrübt. Eine Anzahl weißer Streifen verläuft radiär nach dem Rande zu, wo die Trübung sich allmählich verliert und die Cornea ihre normale Durchsichtigkeit nahezu erlangt, so daß man die gelbbraune, schlotternde Iris sehen kann. Die in den Glaskörperraum luxierte und in diesem frei bewegliche, etwas über kirschkerngroße Linse ist steinhart und mit zahlreichen, ausgedehnten Verkalkungen durchsetzt. Die Sklera ist von ungleichmäßiger Dicke, am hinteren Pol am dicksten (4 mm), von da nach dem Aequator zu abnehmend bis zu 1,5 mm, corneawärts wieder etwas zunehmend. Wunden oder Narben sind am Auge selbst oder in dessen Umgebung nicht festzustellen.

Mikroskopisch ist das Epithel der Cornea dadurch ausgezeichnet, daß die Kerne der Basalzellen sehr weit von der Basis abliegen, so daß ein deutlicher kernloser, homogener Streifen sichtbar wird, der eine vordere Grenzlamelle der Eigenschicht (Bowmannsche Membran) vortäuschen könnte. Die Substantia propria ist an den Randpartien ohne Abweichungen, nach der Mitte zu sind die Lamellen undeutlich, und es finden sich zahlreiche zellige Einlagerungen und einzelne Kapillargefäße. Die Lamina elastica posterior ist, besonders in der unteren Hälfte, mehrfach abgehoben, gefaltet und eingerollt. Das Gewebe der Sklera ist am äußeren Rande dicht verfilzt; die Bindegewebsbündel kreuzen sich in verschiedenen Richtungen, nach innen zu in der Hauptsache zirkulär verlaufend, sich allmählich auflockernd und schließlich zahlreiche kleinere und größere Spalträume zwischen sich lassend

(Lamina suprachorioidea). Die verbreiterte Chorioidea zeichnet sich aus durch Mangel an Pigment. Die Schicht der größeren Gefäße präsentiert sich hauptsächlich in Quer- und Schrägschnitten durch Venen; die wenigen quergeschnittenen arteriellen Gefäße bieten fast durchgängig das Bild einer Endarteriitis (Wucherung des Endothels und der Adventitia). Es finden sich auch mehrere vollständig obliterierte kleinere Gefäße. Nahe der Papille ist die Chorioidea beträchtlich reduziert. Sie stellt hier nur eine ganz schmale Zone dar, deren Gefäße durch das umgebende Bindegewebe fast vollständig eingeengt sind. Das Tapetum ist verhältnismäßig stark entwickelt und wird von zahlreichen Kapillaren durchbohrt, die aus der Schicht der größeren Gefäße entspringen und sich dann als äußerst dünne Choriocapillaris entlang der Bruchschen Membran verzweigen. Der größte Teil dieser Kapillaren hat kein Lumen mehr, sondern wird durch die eng aneinanderliegenden Endothelhäutchen gebildet. Am Stratum pigmenti retinae finden sich mehrfach drusige Wucherungen nach innen; die Pigmentschicht befindet sich in festem Zusammenhange mit der Bruchschen Membran. Die übrigen Schichten der Retina sind in ganzer Ausdehnung abgehoben. Stellenweise sind auch die beiden zusammenhängenden Schichten, Pigmentschicht der Retina und Basalschicht der Chorioidea, abgehoben. Der Raum zwischen diesen und der Chorioidea ist durch feinkörniges, zellfreies Exsudat ausgefüllt. Teilweise bestehen Zusammenhangstrennungen der Schichten, die dann in Form einzelner Fetzen im Glaskörperraum lagern. Die einzelnen Schichten der Netzhaut sind nicht mehr deutlich zu erkennen. Am Corpus ciliare sind die Fortsätze noch vorhanden; das Epithel befindet sich zumeist in Zerfall. Die Ciliarfortsätze erscheinen eingebettet in Exsudat- und Detritusmassen von der gleichen Natur wie die zwischen Chorioidea und Retina, so daß das Corpus ciliare in seiner unteren Hälfte nahezu vollständig darin aufgegangen ist. Die Iris ist stark verdünnt und zeichnet sich aus durch Mangel an Stromapigment. Der freie Rand ist ausgefranst, die Iris teilweise nach innen umgebogen, das umgebogene Stück stark verdünnt und die anliegenden Flächen miteinander verwachsen.

V. und VI. Dunkelbrauner Wallach, Russe, 12 Jahre alt; auf beiden Augen völlig erblindet. Beide Augäpfel sind stark verkleinert, so daß die oberen Augenlider eingesunken erscheinen und ein deutlicher dritter Augenwinkel gebildet wird. Abgesehen von der Größenabnahme weichen die Bulbi in ihrer äußeren Form wenig von der normalen Kugelgestalt ab. Der intraokuläre Druck ist verringert, Palpation nicht schmerzhaft. Die Lidspalten sind mäßig weit geöffnet. Ausfluß ist nicht vorhanden; ebenso waren Wunden und Narben nicht nachweisbar. Die Bulbi wurden in Müllerscher Flüssigkeit gehärtet, in Celloidin eingebettet und in Sagittalschnitte zerlegt. Bei makroskopischer Betrachtung des rechten Auges erscheint die Cornea stark vorgewölbt und rauchartig getrübt. Die nach vorn und unten luxierte Linse schimmert gelblich durch und läßt sich auch durchfühlen. Vom Augeninnern ist wegen der Trübung der Cornea nichts zu sehen; der Bulbus wiegt 26 g (cf. im übrigen Fig. 4).

Der mikroskopische Befund ist folgender. Das Epithel der Cornea zeigt keine Abweichungen. Die Substantia propria weist zahlreiche größere und kleinere Spalträume auf; daneben besteht eine Vermehrung der fixen Zellen und Einlagerung von Rundzellen und vom Rande ausgehend Vaskularisation an der Oberfläche. Die innere Grenzlinie der Eigenschicht ist unregelmäßig gewellt, daher die Hornhaut

selbst von verschiedener Dicke. Den gleichen Verlauf nimmt die Descemetsche Membran, nur ist sie manchmal noch mehr geschlängelt, teilweise auch abgehoben und in Falten gelegt. Die Sklera ist erheblich verdickt, ihr Gewebe nach innen zu aufgelockert. Die Chorioidea ist sehr dünn; ihre Gefäße sind durch adventitielle Wucherungen stark eingeengt, zum Teil ganz obliteriert. Dabei ist sie äußerst arm an Pigment; die Pigmentzellen haben ihre Sternform eingebüßt: das Pigment ist zumeist in Form von Schollen oder feinen Körnchen dem neugebildeten Bindegewebe eingelagert. Die Retina ist vollständig destruiert. Die Pigmentschicht befindet sich in festem Zusammenhang mit der Basalmembran der Chorioidea; das Epithel ist in feinkörnigem Zerfall begriffen. Die übrigen Schichten sind in ihrer Gesamtheit abgehoben. Von ihrer Struktur ist wenig mehr zu erkennen. Die zelligen Elemente befinden sich am Rande eines homogenen, sonst zellfreien Exsudats, das den ganzen Glaskörperraum ausfüllt. Das Corpus ciliare ist gleichfalls reduziert, das Epithel teilweise in Zerfall. Die Iris ist zu einem dünnen, bindegewebigen Häutchen umgebildet, das stellenweise fest mit der Cornea verwachsen ist. Die Linse ist zum größten Teil bindegewebig degeneriert, teils findet sich noch in scholligem Zerfall befindliche Linsensubstanz vor. Die Linsenkapsel ist vielfach gefaltet und verdickt, an ihrer vorderen Fläche mit der Iris in großer Ausdehnung verwachsen. In der Nähe des hinteren Pols sind ihr größere kalkige Elemente eingelagert. Der Raum hinter der Linse ist von bindegewebigen Schwarten ausgefüllt, welche den Ciliarring schließen, den Strahlenkörper überwuchern und so die hintere Bulbushälfte vollkommen abschließen.

Am linken Auge erscheint die Cornea im Gegensatz zu der des rechten etwas abgeflacht. Dabei ist sie grauweiß getrübt, die Oberfläche glatt und glänzend ohne Narben. Im übrigen weicht der makroskopische Befund kaum von dem des rechten Auges ab. Der Bulbus wiegt 28 g. In gleicher Weise ist auch der mikroskopische Befund ziemlich der gleiche. Abweichend ist nur das Verhalten der Linse, die neben kalkigen Einlagerungen im Zentrum der sonst normalen Linsensubstanz scholligen Zerfall an den Randpartien aufweist.

VII. Fuchswallach, Hannoveraner, 12 Jahre alt. Das linke Auge erscheint vollkommen normal, Gewicht 55 g. Das rechte Auge ist verkleinert. Die Cornea, die leicht rauchig getrübt ist, wird durch die durchfühlbare und durchscheinende, in die vordere Augenkammer luxierte Linse vorgewölbt. Der Corneaausschnitt ist nicht oval, sondern von leicht dreieckiger Form, ebenso hoch als breit. Ferner fallen noch zahlreiche, vom Zentrum nach der Peripherie verlaufende hellere Streifen auf. Die Sklera zeigt mehrfache unregelmäßige Einziehungen; die Spannung des Bulbus ist vermindert, sein Gewicht beträgt 30 g. Der Versuch, Gesamtschnitte durch den Bulbus anzufertigen, ist leider mißlungen, da sich beim Durchschneiden desselben starke Kalkeinlagerungen in den hinter der Linse liegenden zyclitischen Schwarten fanden. Von diesen Schwarten aus verliefen einige Bindegewebszüge in verschiedenen Richtungen durch den Glaskörperraum (Fig. 5 zeigt den Sagittalschnitt durch den Bulbus).

Die mikroskopische Betrachtung ergab, daß das Epithel der Cornea normal war; die Substantia propria zeigt zahlreiche große Längsspalten und in deren Umgebung zellige Infiltration und Vaskularisation. Die Descemetsche Membran ist in zahlreiche Falten gelegt, welche den erwähnten Streifen der Cornea entsprechen. In der oberen

Hälfte ist an einer Stelle der Zusammenhang unterbrochen. Die bindegewebig entartete Substantia propria ist hier nach innen gewuchert und hier zelliges Infiltrat besonders zahlreich. Das Endothel ist vermehrt; außerdem finden wir Neubildung von Bindegewebe, welches sich mit seinen Pigmentablagerungen dem Bau der Iris nähert und mit dieser auch in Zusammenhang steht. Dieses bindegewebige Häutchen ist sowohl mit der Cornea als auch mit der Linsenkapsel an mehreren Stellen fest verbunden. Die Linse liegt der Cornea fest an, zeigt in den Randpartien scholligen Zerfall neben fettiger Degeneration und bindegewebiger Entartung. Die Sklera ist von wechselnder Dicke (1—5 mm) und weist verschiedene Einziehungen und Einkerbungen auf: am stärksten ist sie an der Eintrittsstelle des Sehnerven. In den äußeren Schichten ist das Gewebe dicht verfilzt, die Faserbündel kreuzen sich in den verschiedensten Richtungen. Weiter nach innen verlaufen sie gleichmäßiger, zumeist zirkulär und lockern sich allmählich auf, bis das Gewebe ein aus zumeist zirkulär verlaufenden Bindegewebssträngen mit spärlichen, zum Teil in Auflösung begriffenen Pigmentzellen und größeren und kleineren Längsspalten gebildetes Maschenwerk darstellt. Die Chorioidea ist erheblich verbreitert und fällt auf durch Mangel an Pigment, Reichtum an größeren Gefäßen und durch namentlich in deren Umgebung erfolgte Neubildung von Bindegewebe, während die kleineren Gefäße eine zahlreiche Emigration von Rundzellen erkennen lassen. An einigen Stellen sind Knochenplatten wahrzunehmen, die isoliert in dem weitmaschigen, gefäßlosen Gewebsnetz liegen. Die Retina ist gleichfalls verbreitert, die Schichtung nicht mehr erkennbar; die Epithelien sind zumeist regellos angeordnet, zum Teil in Zerfall befindlich. Stützsubstanz und Nervenfaserschicht mäßig gewuchert. Das Corpus ciliare zeigt nur wenig veränderte Formen. Das Stratum pigmenti der Pars ciliaris retinae ist noch verhältnismäßig gut erhalten, während das farblose Epithel zerfallen ist. Die Iris ist gleichfalls degeneriert, arm an Blutgefäßen und liegt gleich nach ihrem Ursprunge vom Ciliarkörper vollständig nach innen um, an sich selbst und am Corpus ciliare entlanglaufend. Sie ist hier fast papierdünn. Hinter der Linse, den vom Strahlenkörper freigelassenen Raum ausfüllend, liegen zyclitische Schwarten, die teils aus Bindegewebe, teils aus Fibringerinnseln bestehen und neugebildete Gefäße, Pigmentzellen und epitheloide Zellen enthalten. Die letzteren häufen sich besonders nach dem Glaskörperraum zu, wo sie gleichsam ein den Schwarten aufsitzendes vielschichtiges Epithel darstellen. Von den Schwarten aus verlaufen einige fibrinöse und bindegewebige Züge durch den Glaskörperraum nach der Wand des Augapfels. An ihrer Anheftungsstelle ist das Gewebe der Augenhäute besonders aufgelockert und nach innen gezogen, die Sklera eingezogen.

VIII. und IX. Braune Stute, Oldenburger, 12 Jahre alt. Das rechte Auge erscheint vergrößert und ist prall gefüllt, das linke ist verkleinert. Das Sehvermögen ist auf dem linken Auge völlig erloschen, auf dem rechten scheinen grelle Lichteinwirkungen noch eben wahrgenommen zu werden. Wunden und Narben sind weder an den Augen selbst noch in deren Umgebung nachweisbar. Die Härtung erfolgte in Formalin, die Einbettung in Celloidin und Paraffin. Makroskopisch erscheint die Cornea des rechten Auges normal durchsichtig, ebenso der Inhalt der vorderen Augenkammer. Die kataraktöse, steinharte Linse ist in den Glaskörperraum luxiert. Die gelblichbraune Iris ist schlaff und schlottert bei Bewegungen des Auges oder Kopfes. In dem ver-

flüssigten Glaskörper flottieren Teile der abgehobenen Netzhaut und ein grauweißes, flockiges Exsudat. Die Papille ist nur undeutlich sichtbar; das Gewicht des Bulbus beträgt 67 g. Mikroskopisch zeigt sich die Cornea in allen Teilen stark verdünnt und aufgelockert, ebenso die Sklera, die an manchen Stellen nur noch papierdünn erscheint. In letzterer bemerkt man zahlreiche Längsspalten, die mit ganz feinkörnigen Zerfallsmassen ausgefüllt sind. An der fast papierdünnen Iris fällt die starke Entwicklung der Traubenkörner und der Reichtum an Gefäßen auf. Besonders ist dadurch ausgezeichnet der Iriswinkel. Der Strahlenkörper, dessen Fortsätze, wenn auch stark aneinandergedrängt, gut erhalten sind, ist durch Exsudatmassen von der Sklera getrennt. Die Linse zeigt von kataraktösen Veränderungen hauptsächlich starke Einlagerungen von Kalksalzen. Die Chorioidea ist äußerst dünn und arm an Gefäßen; die Gefäße selbst sind ausgezeichnet durch Verdickung der Adventitia. Die Retina ist gleichfalls stark reduziert, ihre einzelnen Schichten sind, wenn auch undeutlich, noch zu erkennen.

Das atrophierte linke Auge ist schlaff gespannt und von unregelmäßiger Form. Die Cornea ist gleichmäßig grauweiß getrübt. Von dem Augeninnern ist wegen der Undurchsichtigkeit der Hornhaut nichts festzustellen. Das Gewicht des Bulbus beträgt 34 g. Beim Aufschneiden zeigt sich, daß die Linse des linken Auges gleichfalls in den Glaskörperraum luxiert ist. Sie liegt hier am Boden desselben, medial von der Papilla optica und ist durch straffes Gewebe fest mit der Unterlage verbunden. Bei der mikroskopischen Untersuchung lassen sich am Epithel der Cornea deutlich zwei Schichten unterscheiden: eine dichte obere verhornte und eine untere normale Schicht. Ebenso differenziert sich die Substantia propria in eine äußere Schicht von mehr bindegewebigem Charakter mit zahlreichen Spalträumen und zelligen Einlagerungen und eine dichte innere Schicht ohne Spalträume mit normalen Hornhautlamellen, unter denen einzelne auffallen durch feine Granulation des Plasmas. Die Lamina elastica posterior liegt der Substantia propria in der Mitte dicht an, nach dem Corneafalz zu ist sie jedoch abgehoben und stark in Falten gelegt; das Endothel ist gewuchert. Es besteht eine ausgedehnte Verwachsung der Iris mit der Cornea, wodurch die Endothelschicht mit der Lamina elastica posterior von der Eigenschicht der Cornea abgezogen wird. Die Sklera ist stark verdickt, bis 6 mm, der Verlauf der einzelnen Bündel sehr unregelmäßig. Zwischen den Bündeln sind einzelne eigentümliche, mit Zellen vollgepfropfte Nester eingelagert. Nach innen lockern sich die Bündel, es tritt Pigmentierung auf, und schließlich folgt ohne scharfe Grenze die Chorioidea. Die Schicht der größeren Gefäße ist eingebettet in reichliches Bindegewebsstroma, die Gefäße selbst zeichnen sich aus durch Verdickung der Adventitia. Das Tapetum ist verbreitert und von einigen von der Gefäßschicht ausgehenden Kapillaren durchzogen, die aber durch das umgebende Bindegewebe eingeengt sind. Die Choriocapillaris ist verödet. Es folgt vielmehr ein bindegewebiges Stroma mit unregelmäßig verstreuten zelligen und spärlichen Pigmenteinlagerungen und schließlich die Retina. Die Retina ist vollkommen destruiert, nur noch angedeutet durch eine zweischichtige Epithellage; die innerste Schicht befindet sich in feinkörnigem Zerfall. Am Corpus ciliare ist der Epithelbelag zum größten Teil zerfallen; der Raum zwischen den Ciliarfortsätzen ist mit feinkörnigem Detritus gefüllt. Die Iris ist am freien Rande nach innen umgebogen, die sich berührenden Flächen sind zum Teil verwachsen, einzelne Schichten nicht zu unterscheiden. Die am Boden des Augapfels

liegende und mit der Wandung verlötete Linse ist fettig degeneriert, die Massen sind in den Schnitten zum größten Teile ausgefallen; die Kapsel ist stark gefaltet und durch Bindegewebe mit dem Corpus ciliare und der Sklera fest verwachsen.

B. Phthisis bulbi. — **I.** Rappstute, 20 Jahre alt, 1,68 m hoch, Däne; auf beiden Augen total erblindet. In der rechten wie auch in der linken Regio periorbitalis finden sich verschiedene Schorfwunden und Narben. Das rechte Auge ist von normaler Form und Größe, die Cornea ist etwas vorgewölbt, prall, glatt und glänzend, aber gleichmäßig milchig getrübt, undurchsichtig (Lenkom). Das Gewicht des Bulbus beträgt 62 g. Das linke Auge erscheint bedeutend verkleinert, die Lider eingefallen; der Bulbus selbst ist nicht gleichmäßig gerundet und elastisch gespannt, sondern hart und höckerig, vorn abgeplattet. An Stelle der durchsichtigen Hornhaut sieht man ein kleines, graublau gefärbtes, undurchsichtiges Stück derselben von ungefähr 1 cm Höhe und 1,5 cm Breite, von der stark pigmentierten Sklera bezw. Conjunctiva eingefaßt. Etwas lateral von der Mitte verläuft eine narbige Einziehung schräg von oben innen nach unten außen, längs deren sich das Konjunktivalpigment vom Rande bis nahe zum Vertex corneae erstreckt. Die Cornea selbst ist nicht gewölbt, sondern abgeplattet. Das Gewicht des Bulbus beträgt 23 g.

Nach Härtung in Müllerscher Flüssigkeit und Einbettung in Celloidin wurde der Bulbus zwecks mikroskopischer Untersuchung in Sagittalschnitte zerlegt. Dabei zeigte sich die Sklera mehrfach eingezogen und verdickt bis zu einer Dicke von 4 mm. Die Cornea hat nach dem Corneaskleralbord zu mehr den Bau der Sklera angenommen; die Lamellenzeichnung verschwindet. Nach der Mitte zu, wo die Lamellen noch vorhanden sind, haben sie einen mehr oder weniger welligen Verlauf. Zwischen ihnen finden sich verschiedentlich Lücken und Spalten, die nach der Peripherie zu zum Teil mit zelligen Einlagerungen ausgefüllt sind. Außerdem bemerkt man in den Randteilen der Cornea zahlreiche Kapillargefäße, die vielfach von Pigmentzellen umgeben sind. Die Descemetsche Haut beschreibt zahlreiche Schlängelungen, bisweilen spaltet sie sich, und die einzelnen Stücke rollen sich spiralig auf und scheinen so in die Eigenschicht der Cornea eingelagert; weiterhin liegt die Descemetsche Membran der Substantia propria glatt an. Das Epithel der Cornea ist normal. Die Linse fehlt vollständig. Die vordere Augenkammer wird durch organisierte Gewebsmassen abgeschlossen, die sich vom Innern des Auges in das Schloch erstrecken und Teile einer stark geschlängelten elastischen Membran — Reste der Linsenkapsel oder Teile der Membrana elastica posterior — einschließen. Die Iris ist in der unteren Hälfte, wo auch die Faltung der Descemetschen Haut am stärksten hervortritt, mit der Cornea verwachsen. Iris und Ciliarkörper sind stark reduziert. Das Pigment ist zum Teil verloren gegangen oder in Zerfall begriffen. Der Glaskörperraum wird nahezu vollständig ausgefüllt von Bindegewebe, das im Zentrum ziemlich dicht ist und nach der Peripherie zu immer lockerer und gefäßreicher wird. Die Hauptfaserrichtung ist eine radiäre nach der Eintrittsstelle des Sehnerven zu, ebenso verlaufen auch die größeren Gefäße und mit ihnen zahlreiche Pigmentzellen und Pigmentschollen. Zellen, die von der Retina zu stammen scheinen, und Pigmentzellen liegen in dem bindegewebigen Stroma verstreut. An der Sklera verdichtet sich das hier aus sehr weiten und lockeren Maschen gefügte Gewebe zu zirkulär ver-

laufenden Zügen, die allmählich in das normale verdickte Gewebe der Sklera selbst übergehen (Fig. 6).

II. Brauner Wallach, Litauer, 16 Jahre alt, 158 cm hoch. Das linke Auge ist normal, der Bulbus wiegt 55,5 g. Die Lider des rechten Auges sind eingesunken, die Lidspalte ist nahezu vollständig geschlossen. Beim Oeffnen springt das dritte Augenlid hervor, welches den etwas über haselnußgroßen, harten Bulbus zum größten Teil bedeckt. Die Palpation ist nicht schmerzhaft. An Stelle der Cornea bemerkt man einen etwa bohnengroßen, schwarzen, ebenen Fleck. Das Gewicht des Bulbusstumpfes beträgt 12 g. Fixation in Müllerscher Flüssigkeit, Einbettung in Celloidin. Makroskopisch erscheint der Bulbus im Vertikalschnitt von vorn nach hinten abgeplattet; der axiale Durchmesser beträgt 17 mm, der äquatoriale 35 mm. Die beiden unteren Quadranten nehmen bedeutend mehr an Masse ein als die oberen, so daß die untere Hälfte $^2/_3$, die obere $^1/_3$ des Gesamtbulbus darstellt. Die Sklera ist verdickt, am meisten über der Eintrittsstelle des Sehnerven und unterhalb der Cornea: die Dicke beträgt hier 4 mm. Von da nimmt sie allmählich ab bis zu 2,5 mm. Die Cornea ist am Schnitte dadurch erkenntlich, daß die Dicke der Sklera plötzlich abnimmt bis zu $1^1/_2$—1 mm. Die vordere Begrenzungslinie ist fast gerade, die Cornea nur ganz schwach konvex.

Mikroskopisch ist das Epithel normal, mit Pigment durchsetzt. Die Substantia propria zeigt die Struktur der Sklera. Die einzelnen Lamellen sind kaum mehr zu erkennen, und es hat eine starke Einlagerung von Zellen und Pigment stattgefunden. Am Pol ist die Substantia propria sehr dünn; das Pigment wuchert hier nach innen vor. Die Descemetsche Haut fehlt hier; es legt sich der Eigenschicht der Cornea vielmehr die Iris dicht an. Ober- und unterhalb des Poles hat sich die Descemetsche Membran in zahlreiche Falten gelegt, in die sich Pigmentzapfen der Iris erstrecken. Iris und Corpus ciliare sind stark reduziert, die Zeichnung verwischt. Die Retina, durch lockeres, zum Teil pigmentiertes Bindegewebe, das den Innenraum des Bulbus bis auf einen kleinen Hohlraum ausfüllt, weit in das Innere vorgetrieben, ist erkenntlich an einem mehrschichtigen unregelmäßigen Epithel. An den Randpartien lockert sich das Gewebe auf und wird von zahlreichen Blutgefäßen und von Pigment durchsetzt. Das Pigment findet sich sowohl in Form von Schollen wie auch von Pigmentzellen, in welchen es häufig in feinkörnigem Zerfall begriffen ist. So entsteht dicht an der Sklera ein zartes Maschenwerk von feineren und gröberen Zügen, zwischen denen sich größere und kleinere Hohlräume befinden. An dieses grobmaschige Gewebe schließt sich deutlich abgegrenzt die in ihren innersten Schichten gleichfalls etwas aufgelockerte Sklera an. Die Linse fehlt vollständig.

III. Brauner Wallach, 20 Jahre alt, Litauer. In der offenen Lidspalte des rechten Auges bemerkt man nur noch einen etwa bohnengroßen, schwarzen, festen Körper als Bulbusrest, der aber durch das dritte Augenlid vollständig verdeckt wird, so daß man beim flüchtigen Hinsehen nur die leere Augenhöhle bemerkt. Beide Augenlider sind demzufolge eingesunken, doch wird das obere in der Regel nach oben gezogen, so daß die Lidspalte geöffnet ist. Das Gewicht des Augapfelstumpfes beträgt 5,8 g, während das linke, nicht verkleinerte Auge 62 g wiegt. Makroskopisch erscheint der Bulbusstumpf als ein festes Gebilde ohne Hohlräume, das von den einzelnen Teilen des Auges nichts mehr erkennen läßt.

Nach Fixation in Müllerscher Flüssigkeit und Einbettung in Paraffin und Anfertigung von Sagittalschnitten ergibt sich, daß auch bei mikroskopischer Untersuchung die einzelnen Augenabschnitte nur zum Teil erkennbar und nachweisbar sind. Die Linse fehlt vollständig. Das Vorhandensein der gleichfalls bindegewebig degenerierten, mit Rund-, Spindel- und Pigmentzellen durchsetzten Cornea läßt sich nur aus dem noch vorhandenen stark pigmentierten Deckepithel, sowie aus deutlichen Resten der stark geschlängelten Descemetschen Membran schließen. An dem Innenrande der Sklera zieht sich ein zartes, zahlreiche Fetteinlagerungen enthaltendes Gewebe entlang, dessen Faserrichtung zumeist zirkulär, an der Eintrittsstelle des Sehnerven radiär verläuft und sich bis ins Zentrum des Augapfels erstreckt, wo es durch eine straffe Bindegewebshülle ziemlich scharf abgegrenzt ist. Die Chorioidea ist noch angedeutet durch eine dünne Gefäßschicht. Die Gefäßwände sind verdickt durch starke Entwicklung der Adventitia. Das Pigment ist bis auf geringe Spuren geschwunden. Das Corpus ciliare und die Iris sind verschmolzen und sehr reduziert, kenntlich an der noch erhaltenen Pigmentschicht, während vom Stroma der Iris wie von der Pars ciliaris retinae nichts mehr übrig ist. Sie ist feinkörnig zerfallen, hyalin und fettig degeneriert (cf. Fig. 7).

IV. Dunkelbrauner Wallach, 12 Jahre, Oldenburger. Das rechte Auge ist normal, der Bulbus wiegt 56 g. Die Lider des linken Auges sind völlig eingesunken und in Falten gelegt. Lidspalte meist geschlossen. Oeffnet man dieselbe, so bemerkt man in der Augenhöhle im medialen Augenwinkel ein kleines, etwa erbsengroßes, grauweißes, opakes Knötchen, das einem etwa bohnengroßen, schwarzen Körper aufsitzt. Empfindlichkeit ist nicht vorhanden. Beim Präparieren dieses Stumpfes zeigt sich, daß das beschriebene Knötchen einem pigmentierten häutigen Schlauch aufsitzt, der mit trüber wässeriger Flüssigkeit gefüllt ist und sich in einer Länge von 1,5 cm verjüngt und in den vollständig atrophisch gewordenen Sehnerven fortsetzt. Das Gewicht dieses Bulbusrestes mit Sehnervenstumpf beträgt 7,8 g. Der Bulbusrest wurde in Formalin und Alkohol gehärtet, in Paraffin eingebettet und in Serienschnitte (Frontalschnitte) zerlegt (cf. Fig. 8).

Die mikroskopische Betrachtung desselben zeigte, daß das grauweiße Knötchen seine Farbe von dem hier noch vorhandenen Reste der Cornea erhält, welche ein dünnes Häutchen von mehr bindegewebiger Struktur darstellt, von zahlreichen epitheloiden Zellen durchsetzt ist und von mehrschichtigem Epithel bedeckt wird. Der Cornea liegen direkt die noch vorhandenen Reste des Corpus ciliare und der Iris an, die fest mit ihr verwachsen und an ihrer Zeichnung noch zu erkennen sind. Das Pigmentepithel ist verschwunden, so daß an den Ciliarfortsätzen nur die pigmentfreien dicht aneinander liegenden Epithelzellen übrig sind. Das Pigment selbst ist in Form von dichten Schollen corneawärts angehäuft oder findet sich in Form ganz feiner Körnchen über den ganzen Bulbus verteilt. Gefäße sind nur sehr spärlich vorhanden. An einigen Stellen lagern sich zwischen Deckepithel und die tieferen Schichten amyloide, bezüglich hyaline Substanzen der Konjunktiva ein, homogene, stark lichtbrechende, nach van Gieson ockergelb gefärbte, tropfenähnliche Gebilde, die bisweilen zu größeren Hohlräumen konfluieren. Von der Linse ist nichts nachweisbar. Die Wand des häutigen Schlauches wird gebildet von der aufgelockerten, mit Pigment durchsetzten Sklera. Das Pigment häuft sich besonders nach innen zu, wo sich das Gewebe etwas auflockert. Die hier sichtbaren, jedoch wenig

zahlreichen Gefäße deuten die Chorioidea an. Die Retina ist als solche nicht nachzuweisen. Der Hohlraum des Schlauches ist gefüllt mit einer trüben Flüssigkeit, welche Zerfallsmassen von Gewebe (Epithelien und Pigment) enthält.

V. Schwarzbrauner Wallach, Russe, 15 Jahre alt. Das linke Auge ist ohne Sonderheiten und wiegt 50,0 g. Rechts ist das Tier völlig erblindet. Der Augapfel ist stark verkleinert und liegt tief in der Orbita. Das obere Augenlid ist stark eingesunken und gefaltet. Es weist eine vom freien Rande nahe dem lateralen Augenwinkel ausgehende und fast senkrecht nach oben verlaufende, ca. 3 cm lange, 1 cm breite, stark eingezogene Narbe auf, die auch an der Innenfläche des Lides sichtbar ist. Am Tarsus findet sich an dieser Stelle ein ca. 1,5 cm tiefer Spalt. Durch die Narbenbildung wird das obere Lid etwas ektropioniert und nach oben gezogen. In gleicher Weise bemerkt man eine narbige Einziehung an der Sklera, die sich bis zum Corneafalz erstreckt. Hinter dieser Narbe ist die Sklera beulenförmig vorgetrieben und fühlt sich hart und höckerig an. Die Palpation ist nicht schmerzhaft. Der konjunktivale Ueberzug der Sklera ist durch Pigment schwarz gefärbt; die mediale Hälfte des Bulbus wird nahezu vollständig durch das dritte Augenlid bedeckt. Die Cornea ist etwas vorgewölbt, aber schlaff gespannt, nur halb so groß als die des gesunden Auges, und grauweiß getrübt. Der übrige makroskopische Befund ist aus der Fig. 9 ersichtlich. Der enukleierte, von Muskeln und Fett befreite Augapfel wiegt 11 g.

Zwecks mikroskopischer Untersuchung wurde der in Müllerscher Flüssigkeit fixierte und in Celloidin eingebettete Bulbus in Sagittalschnitte zerlegt (cf. Fig. 9). Das Corneaepithel war anscheinend unverändert. Die Substantia propria, sonst ebenfalls wenig verändert, weist nahe dem Corneaskleralbord zu größere Spaltbildungen, stellenweise auch kleinzelliges Infiltrat auf. Die hintere Grenzlamelle ist in den peripheren Teilen geringgradig gewellt und gefaltet. Das Endothel der vorderen Augenkammer zeigt keine Abweichungen. Die Sklera ist, namentlich an der Eintrittsstelle des Sehnerven, erheblich verdickt (bis zu 6 mm); die äußeren Schichten sind dicht verfilzt, die inneren aufgelockert und mit Pigment durchsetzt. Reichliche pigmentierte Bindegewebszüge ziehen von dem Innern des Auges zu der oben erwähnten Narbe hin, wo sie bis nahe zur Oberfläche reichen. In den Spalt- und Hohlräumen zwischen den einzelnen Bindegewebszügen finden sich zahlreiche Anhäufungen von Rundzellen. Von diesem Gewebe der inneren Schichten der Sklera unterscheidet sich das der Chorioidea nur durch das Auftreten zahlreicherer Gefäße. Diese sind durch das umgebende Bindegewebe und adventitielle Wucherung sehr eingeengt. An der Eintrittsstelle des Sehnerven finden sich kleinere, verkalkte Herde. Der gesamte Bulbus ist durch ein gefäßarmes, lockeres Bindegewebe ausgefüllt, welches Zellen und Zerfallsprodukte der vollständig verödeten Retina in sich aufgenommen hat. Der Ciliarkörper und die Iris sind hingegen noch deutlich erkennbar an ihrer Pigmentierung. Die einzelnen Cilien befinden sich in Auflösung, ihr Epithel ist zerfallen, die Gefäße verschwunden. Die Iris ist geschrumpft und nach innen gezogen und liegt dem Ciliarkörper fest an, so daß sie schwer von diesem zu trennen ist. In dem von Ciliarkörper und Iris gebildeten, nach der vorderen Augenkammer offenen, hinten durch das im Glaskörperraum neugebildete Bindegewebe abgeschlossenen Kegel liegt die stark verkümmerte Linse. Die stark gefaltete und geschrumpfte Kapsel ist mit dem hinten anliegenden Gewebe und am oberen Rande mit dem Ciliarkörper binde-

gewebig verwachsen; die Linsensubstanz selbst ist bindegewebig, in der Mitte fettig degeneriert.

VI. Schwarzbraune Stute, 12 Jahre alt, Oldenburger. Das linke Auge ist normal und wiegt 60,8 g. Rechts ist das Tier vollkommen erblindet. Der Augapfel ist stark atrophisch, die Lidspalte nur wenig geöffnet, die Lider nach einwärts gezogen. Man sieht in der Spalte nur die vorgewölbte und geschrumpfte, wolkig getrübte Cornea. Die Sklera ist durch das vorspringende dritte Augenlid vollständig verdeckt. Das Gewicht des Bulbus beträgt 19,8 g. Bei genauer makroskopischer Betrachtung des Augapfels bemerkt man, daß die Form des Corneaausschnittes der Sklera nicht regelmäßig oval ist, sondern mehr dreieckig erscheint. Der horizontale Durchmesser ist auf Kosten des vertikalen verkleinert: er beträgt 2,4 cm zu 2,3 cm des vertikalen. Ventrolateral ist der Rand stark eingebuchtet durch eine zum Teil die Sklera mit berührende Narbe, so daß die dreieckige Form entsteht. Die entsprechenden Maße des Corneaausschnittes am gesunden Auge betragen 3,3 cm Breite, 2,8 cm Höhe. Die Form des Bulbus ist unregelmäßig, die Sklera stark verdickt, stellenweise bis zu 5 mm, und starke Einbuchtungen aufweisend (cf. im übrigen Fig. 10, welche den vertikalen Meridionalschnitt durch das Auge darstellt).

Nach Härtung in Müllerscher Flüssigkeit und Einbettung in Celloidin wurde der Bulbus in Sagittalschnitte zerlegt und diese mikroskopisch untersucht. Am Gewebe der Cornea finden sich, abgesehen von den narbigen Veränderungen am unteren Rande, schwacher zelliger Infiltration und gewelltem Verlauf der Innenfläche der Eigenschicht, anscheinend keine Verschiedenheiten von der Norm. Die Descemetsche Membran beschreibt die Bogen der Substantia propria mit, ist dabei aber fast in ganzer Ausdehnung von dieser abgehoben. Die Sklera besteht aus dicht verfilztem Gewebe, dem sich nach innen zu unvermittelt ein weitmaschiges Bindegewebsgeflecht mit zahlreichen großen Hohlräumen anschließt. Auf diese Schicht folgt eine Lage größerer dickwandiger Gefäße. Das Pigment ist aus dieser die Chorioidea darstellenden Membran bis auf spärliche Reste verschwunden. Die Retina ist als solche nicht mehr zu erkennen. Der Bulbus ist vielmehr bis auf einen kleinen Hohlraum mit bindegewebigen Schwarten ausgefüllt, denen in regelloser Anordnung zahlreiche Epithel- und Rundzellen innen aufliegen und die von spärlichen Gefäßen und Pigment durchsetzt sind. Letzteres findet sich hauptsächlich in der Umgebung der Gefäße. Nach vorn schließt sich an dieses Gewebe, das an Stelle des Glaskörpers getreten ist, das Corpus ciliare an. Dieses erscheint mit der Iris zu einer einzigen Platte verwachsen, die die vordere Augenkammer vollständig vom hinteren Bulbusraum abschließt. Die Ciliarfortsätze verlaufen parallel in gerader Richtung von vorn nach hinten. Die Epithelien sind zum Teil noch erhalten, zum größten Teil jedoch, namentlich hinsichtlich der Pigmentschicht, feinkörnig zerfallen. Die Iris ist durch bindegewebiges Stroma verdickt, ihr Pigment im Schwinden begriffen. Von der Linse ist keine Spur mehr zu entdecken.

VII. Brauner Wallach, 12 Jahre alt, Russe. Das linke Auge erscheint normal. Das Gewicht des Bulbus beträgt 65,0 g. Das rechte Auge (cf. Fig. 11) ist stark verkleinert, schlaff gespannt, das Sehvermögen ist völlig aufgehoben. Die Augenlider sind eingesunken und nach innen umgestülpt (Entropium). Die grauweiße Cornea ist nur schwach gewölbt, an ihrem unteren Rande befindet sich eine narbige Einziehung, wodurch der ovale Ausschnitt der Sklera unregelmäßig wird. Der Cornea-

falz erscheint vielmehr am oromedialen Rande eingebuchtet. Von den inneren Teilen des Auges ist wegen der Undurchsichtigkeit der Cornea nichts zu sehen. Das Gewicht des Bulbus beträgt 28,0 g. Bei näherer makroskopischer Betrachtung des in Müllerscher Flüssigkeit gehärteten und durch einen Sagittalschnitt zerlegten Bulbus scheint dieser aus einer einzigen bindegewebigen Masse zu bestehen. Ein Hohlraum ist nur vorhanden zwischen Cornea und Iris. Iris und Ciliarkörper sind verwachsen zu einer Masse und schließen die vordere Augenkammer vollständig ab. Die Cornea ist zu einem dünnen Häutchen geschrumpft. Die Linse fehlt vollständig. Besonders ist noch hervorzuheben, daß die Form des Bulbus nur sehr wenig verändert ist. Der hinter der Ciliarkörperplatte befindliche Bulbusraum ist mit einem schwammigen Gewebe ausgefüllt.

Die mikroskopische Untersuchung der nach Einbettung in Celloidin angefertigten Sagittalschnitte ergibt, daß die Eigenschicht der Cornea, der die Descemetsche Membran locker anliegt, den Typus des Bindegewebes angenommen hat und in der unteren Hälfte fast nur aus solchem besteht. Hier ist die Innenfläche stark gewellt, die Lamina elastica posterior gewellt und gefaltet und weist auch Zusammenhangsstörungen auf. Am oromedialen Rande bestehen Einlagerungen zahlreicher Rundzellen. Während in der oberen Hälfte die vordere Augenkammer noch vorhanden ist, bestehen in der unteren Verwachsungen zwischen Cornea und Iris, bezüglich Corpus ciliare. Die Ciliarfortsätze erscheinen von Bindegewebe überwuchert. Dahinter findet sich ein weitmaschiges lockeres Bindegewebe mit zahlreichen Septen und Hohlräumen, welches den gesamten Bulbus ausfüllt und sich nach der Sklera zu verdichtet. Die Chorioidea ist nur angedeutet durch eine unregelmäßige Lage von dickwandigen größeren und kleineren Gefäßen, die von Pigmentzellen begleitet sind. Spuren der Linse oder deren Kapsel sind auch bei mikroskopischer Untersuchung nicht wahrzunehmen.

VIII. Fuchsstute, 12 Jahre alt, kleiner Däne, Glasaugen. Das linke Auge ist normal und wiegt 55 g. Das rechte Auge (cf. Fig. 12) ist stark geschrumpft, von unregelmäßiger Form, verkleinert, nicht elastisch gespannt, sondern derb und fest und liegt tief in der Orbita, so daß die Lider eingesunken erscheinen. Die Palpebra tertia ist etwas vorspringend. Die Sklera weist mehrere unregelmäßige tiefe Einziehungen auf. Die Dicke der Sklera schwankt zwischen 2 und 6 mm, am dicksten ist sie an der Eintrittsstelle des Sehnerven. Hier erscheint sie stielartig ausgestülpt, den Sehnerven noch eine Strecke gleich einem Muff umkleidend. Die Cornea ist milchig getrübt und verkleinert; das Gewicht des Bulbus beträgt 13,0 g.

Der Bulbus wurde in Formalin gehärtet und nach Einbettung in Celloidin in Sagittalschnitte zerlegt und mikroskopisch untersucht. Dabei zeigte sich die Epithelschicht der Cornea von wechselnder Dicke. Die Substantia propria weist in den oberen Lagen zahlreiche, zum Teil obliterierte Blutgefäße auf; die Lamellen zeigen einen gewellten Verlauf; außer den Hornhautzellen sind an der Oberfläche und im Bereiche der Gefäße rundliche Zellen eingelagert. Die hintere Fläche der Eigenschicht weist viele Erhebungen und Einsenkungen auf; entsprechend derselben ist auch die Descemetsche Membran gewellt, in zahlreiche Falten gelegt und zumeist abgehoben. Das Endothel ist gewuchert. Das Gewebe der Sklera weist außer der schon makroskopisch sichtbaren Verdickung keine Abweichungen auf. Vor der Lamina cribrosa liegt entzündliches neuritisches Gewebe mit zahlreichen Zellwucherungen und

füllt den von den ausgestülpten Augenhäuten gebildeten Hohlraum aus. An der Chorioidea fällt auf der gänzliche Mangel an Pigment, die Wucherung des Bindegewebsgerüstes und der Adventitia der spärlichen und auch im Durchmesser verringerten Gefäße, sowie endlich die Einlagerung zahlreicher Rundzellen. Die Retina ist vollständig degeneriert und nicht zu identifizieren. Eine Anhäufung von wahrscheinlich der Retina entstammenden epitheloiden Zellen findet sich an der hinteren Fläche der Linse. Die Linse ist vollständig bindegewebig degeneriert, die Kapsel ist verdickt und stark in Falten gelegt. An der Vorderfläche findet sich eine Zusammenhangstrennung, auch die Vorderfläche der Linse ist mit bindegewebigen Neubildungen bedeckt (Membrana pupillaris). Am Corpus ciliare sind die Cilien nur zum Teil noch erhalten, das farblose Epithel ist vollständig, das Pigmentepithel bis auf geringe Reste destruiert. An dessen Stelle finden sich hyaline oder ganz feinkörnige Zerfallsprodukte, die neben anderen homogenen Massen auch in der vorderen Augenkammer zu treffen sind. Die Enden der Ciliarfortsätze sind vollständig verwischt. Die Iris ist an der Vorderfläche mit der Cornea verwachsen, mit ihr an einigen Stellen große Cysten bildend, die zum Teil mit hyalinen Massen angefüllt sind. In der Umgebung dieser Cysten ist das Irisgewebe bis auf ein dünnes Häutchen geschwunden. Das Stromapigment der Iris ist fast vollständig geschwunden, auch die eigentliche Pigmentschicht ist im Schwinden begriffen. Der Glaskörperraum ist angefüllt mit regellos verlaufenden Bindegewebszügen, denen zahlreiche Rundzellen und spärliches Pigment eingelagert ist. Das Gewebe wird getrennt durch spaltförmige Hohlräume, die mit homogenen, teils fein gekörnten, teils nadelförmigen Kriställchen enthaltenden Massen gefüllt sind.

IX. Brauner belgischer Wallach, 6 Jahre alt, wurde in die chirurgische Klinik aufgenommen am 19. März 1907 mit einer perforierenden Corneawunde am linken Auge, die er sich ca. 8 Tage vorher zugezogen haben soll. Status praesens: Es besteht starke Empfindlichkeit, Tränenfluß und Eiterung. Die Lidspalte ist nur halbweit geöffnet, das obere Lid etwas eingesunken, die Konjunktiva stark gerötet und geschwollen. Der Augapfel ist geringgradig verkleinert. An Stelle der Cornea sieht man eine fleischrote Granulationsfläche, welche von einem etwa pfennigstückgroßen, am oberen Rande angewachsenen Teile der abgelösten, gelblich gefärbten, ödematösen Cornea bedeckt ist. Die sichtbaren Teile der Sklera zeigten trotz starker Pigmenteinlagerung deutliche Injektion der Gefäße. In der Mitte der Granulationsfläche zeigt sich eine etwa erbsengroße, grauweiße Stelle (Linse?). Das Sehvermögen ist vollständig erloschen. Die Therapie bestand in Abtragen der losgelösten Teile der Cornea mit der Schere, gründlicher Reinigung mit 4prozentiger Borsäurelösung und Applikation feuchter Borwasserverbände, die täglich gewechselt wurden. Die Heilung nahm einen normalen Verlauf. Die Eiterung ließ von Tag zu Tag nach. Die grauweiße Stelle in der Mitte der Cornea bedeckte sich schon nach einigen Tagen mit Granulationsgewebe. Am 4. April war die Heilung so weit vorgeschritten, daß Patient zur Weiterbehandlung entlassen werden konnte. Die Cornea war bis auf eine kleine blaßrote Stelle in der Mitte, die noch im Vernarben begriffen war, wieder ersetzt, jedoch stark abgeplattet und verkleinert, von gleichmäßig weißer Farbe und undurchsichtig. Der Augapfel war bedeutend verkleinert, hatte jedoch seine Kugelform noch bewahrt und wies Vorwölbungen und Einziehungen an der Oberfläche nicht auf. Dabei hatte er eine feste, wenig elastische

Konsistenz. Die Schmerzhaftigkeit war bei Palpation nur noch gering. Trotzdem die Verkleinerung des Bulbus keine hochgradige war, war doch die durch das Einsinken der Lider bedingte Entstellung eine offensichtliche. Da es sich aber um ein schweres Arbeitspferd handelte, wurde vom Einsetzen eines künstlichen Auges abgesehen.

X. Braune Stute, 8 Jahre alt, in die Klinik aufgenommen am 31. März 1907. Am selben Tage hat sich das Tier durch einen Unfall in der Schmiede eine stark blutende Verletzung des rechten Auges zugezogen. Bei der ca. 5 Stunden nach stattgehabter Verletzung erfolgten Aufnahme erschien das rechte Auge stark verschwollen, die Lidspalte fest geschlossen, mit Blutgerinnseln angefüllt, die zum Teil aus der Wunde heraushingen. Am lateralen Rande des oberen Augenlides befand sich eine ca. 1 cm tiefe, 3 cm lange Rißwunde. Nach Anästhesie mit Alypin und Reinigung der Wunde konnte festgestellt werden, daß ein ganzer Teil der Cornea verloren gegangen war. Die Cornea zeigte eine 3 cm lange, schräg von oben außen nach unten innen verlaufende Lappenwunde. Der obere Zipfel hing in den Spalt herein. Die Linse war weder zu sehen noch zu fühlen. In den Spalt hatte sich eine gallertige schwärzliche Masse (Teile der Iris, Blutgerinnsel und Glaskörperreste) gedrängt. Der Glaskörperraum war mit Blutgerinnseln prall gefüllt, so daß das Auge größer als das andere erschien. Die Therapie bestand in Reinigung der Wunde und feuchtem Verband mit Borwasser. Am nächsten Tage wurde der nur am medialen Winkel des Corneafalzes noch festhängende obere Teil der Cornea mit der Schere entfernt, mit Borwasser irrigiert und wieder ein feuchter Verband angelegt. Trotz peinlichster Reinigung und Desinfektion stellte sich in den nächsten Tagen ziemlich erhebliche Eiterung ein, die erst am 9. April zum Stillstand kam. Von diesem Tage an wurde nach täglicher Reinigung und Desinfektion Lenicetsalbe aufgetragen und trocken verbunden. Am 19. April wurde das Pferd zur gleichen Weiterbehandlung entlassen. Die Heilung hatte einen normalen Verlauf genommen, das Corneagewebe hatte sich vom Rande aus bis auf eine zirka bohnengroße rote Granulationsfläche wieder ersetzt, die Farbe der neugebildeten Cornea war grauweiß. Der Bulbus war verkleinert, Empfindlichkeit noch etwas erhöht. Ueber den weiteren Verlauf bis zur vollständigen Abheilung kann ich leider keine Angaben machen, da die Wiedervorstellung des Tieres und somit das geplante Einsetzen eines künstlichen Auges unterblieben ist. Es muß angenommen werden, daß nach Abgang des Pferdes aus der Klinik Heilung bald erfolgt ist und daß der zurückgebliebene Schönheitsfehler (Verkleinerung des Augapfels etc.) dem Besitzer nicht erheblich erschienen ist.

XI. Dunkelbrauner Wallach, 7 Jahre alt; rechts blind, eingestellt in die Klinik am 28. November 1907 zwecks Korrektion eines nach einer Augenverletzung zurückgebliebenen Schönheitsfehlers durch Einsetzen eines künstlichen Auges. Vor einem Jahre ist dem Pferde angeblich durch einen Peitschenhieb das rechte Auge erheblich verletzt worden. Nach zirka halbjähriger Behandlung ist die Verletzung geheilt, es blieb aber Verlust des Sehvermögens und Verkleinerung des Augapfels zurück.

Bei der Aufnahme zeigte sich, daß das rechte Auge ungefähr um die Hälfte verkleinert und erblindet war. Die infolgedessen eingesunkenen Lider bedingen eine Entstellung des Gesichtes, welche noch dadurch erhöht wird, daß die Palpebra tertia vorgefallen ist und den medialen Teil der Sklera und fast die Hälfte der Cornea bedeckt und daß außerdem die Cornea bis auf einen kleinen durchsichtigen Rest am

oberen Rande grauweiß verfärbt war. Dabei besteht durch Konjunktivitis bedingter geringgradiger eitriger Augenausfluß. Bei der Untersuchung zeigte sich Hyperästhesie, so daß dem widerspenstigen Tiere sehr schwer beizukommen war.

Am 4. Dezember wurde nach vorheriger Anästhesie die Palpebra tertia exstirpiert, weil diese vornehmlich Sitz und Ursache der Bindehautentzündung war. Bei der makroskopischen und darauf folgenden mikroskopischen Untersuchung zeigte sich die dem Auge zugekehrte Fläche mit entzündlichen Schleimhautwucherungen bedeckt. Nach Abheilung der Bindehautentzündung wurde am 5. Januar 1908 ein künstliches Auge in Form einer aus Hartgummi gefertigten Hohlschale eingesetzt. Das Einsetzen geschieht in der Weise, daß man die vorher desinfizierte Schale am äußeren Rande faßt und unter das obere Augenlid schiebt; dann zieht man das untere Lid ab und drückt die Schale auch unter dieses. Beim Herausnehmen verfährt man umgekehrt. Anends wurde das Auge herausgenommen und in Desinfektionsflüssigkeit des Nachts aufbewahrt, um am anderen Morgen auf die beschriebene Art und Weise wieder eingesetzt zu werden. Der Effekt des künstlichen Auges war ein vollständiger, indem die Verkleinerung des Augapfels verdeckt wurde, die Lider nicht mehr eingesunken erschienen und das künstliche Auge die Bewegungen des gesunden zum Teil mitmachte. Am 10. Januar 1908 wurde das Pferd entlassen.

II. Zusammenfassung.

A. Betrachten wir zunächst die Veränderungen am **atrophischen Bulbus**, so sehen wir, daß die Verkleinerung, wie auch schon andere Autoren festgestellt haben, sich meist nur ganz allmählich vollzieht. Selbst bei ausgesprochener Atrophie wiegt der Augapfel selten weniger als die Hälfte des Gewichtes eines normalen, niemals habe ich das Gewicht unter ein Fünftel des normalen sinken sehen. Auch die äußere Form des Bulbus wird längere Zeit beibehalten und erst später verändert. Eine Abweichung von der normalen Gestalt bildet sich insofern schon frühzeitig, als vielfach am Aequator des Augapfels eine Einschnürung besteht und dieser von der Ansatzstelle der geraden Augenmuskeln aus ventral, lateral, dorsal und medial vierseitig schwach abgeplattet ist. Der äquatoriale Durchmesser ist infolgedessen auf Kosten des axialen verkleinert. Diese relative Verlängerung des polaren Durchmessers wird noch erhöht durch die sehr häufig vorkommende Vorwölbung der Cornea durch die luxierte Linse. Der intraokulare Druck ist meist herabgesetzt, doch zeigt der Bulbus immer noch einen gewissen Grad von elastischer Spannung.

Die einzelnen Teile des Auges sind bei der Atrophie selbst in den hochgradigsten Fällen zwar mehr oder weniger erheblich verändert, aber mikroskopisch und makroskopisch nachzuweisen. Der Krümmungsradius und die Größe der Cornea nehmen in gleichem Verhältnisse ab wie die Größe des Augapfels, bisweilen ist ersterer jedoch, bei Vorwölbung der Cornea durch Luxatio lentis, verkleinert. Die Form der Cornea zeigt meist nicht das normale Oval, sondern ist mehr rundlich oder auch schwach dreiseitig. Selbst bei vorgeschrittener Atrophie kann sie noch völlig durchsichtig sein. Zumeist ist sie jedoch mehr oder weniger getrübt und es können sich in der Substantia propria Spalträume, zellige Einlagerungen verschiedener Art und, von den Rand-

partien ausgehend, Vaskularisation finden. Die bisweilen sichtbaren grauweißen Streifen sind, wie auch Bayer und andere hervorheben, durch Faltungen der inneren Schichten, namentlich der Descemetschen Membran, bedingt. Desgleichen wurden öfter Anhäufungen von Blutfarbstoffen und Pigment (Fall I) an der hinteren Fläche der Cornea vorgefunden. Faltung der Bowmannschen Membran, wie sie Schirmer beim Menschen beobachtet hat, kommen nach meinen Untersuchungen beim Pferd nicht vor. Es erklärt sich dies daraus, daß, wie Zietzschmann nachgewiesen hat, an normalen Augen der Haussäugetiere eine solche nicht vorkommt. Die bei Fall IV beobachtete, eine Lamina elastica anterior vortäuschende Schicht stellt in Wirklichkeit den etwas breiten, kernlosen Teil der aus hohen Basalzellen gebildeten unteren Epithellage dar.

Die Sklera weist geringere Veränderungen der äußeren Form auf. Sie ist in ihrer Gesamtheit gleichmäßig verdickt. In schweren Fällen kann sie das Drei- bis Vierfache der normalen Dicke erreichen. Nur ausnahmsweise (Fall VII. Fig. 5) ist ihre Dicke erheblichen Schwankungen unterworfen. Die Knickung der Sklera ist hier wahrscheinlich durch die Luxation der Linse bedingt. Mikroskopisch sehen wir die Sklera in einem hypertrophischen Zustande. Die einzelnen Bindegewebszüge sind in den äußersten Schichten dicht verfilzt und kreuzen sich in den verschiedensten Richtungen, nach innen zu lockern sie sich und gehen in das weitmaschige Gewebe der Chorioidea über. Es finden sich hier nicht selten Pigmenteinlagerungen, die aus der Chorioidea eingewandert sind. Bei der Schrumpfung des Augapfels werden die einzelnen Elemente der Sklera dichter zusammengeschoben und verlaufen deshalb auch unregelmäßiger durcheinander. Es scheint aber auch, als ob eine aktive Beteiligung des Bindegewebes mithilft, denn bei allen Augen findet eine Bindegewebsneubildung zwischen Chorioidea und Sklera statt. Diese weitmaschigen lockeren Bindegewebszüge erstrecken sich auch von der Chorioidea nach innen, so daß nahezu der ganze Hohlraum des Bulbus damit ausgefüllt sein kann.

Das Bild des Uvealtraktus ist ein sehr wechselvolles. Im allgemeinen finden wir Schwund des Pigments, Schwund der Gefäße und Neubildung von Bindegewebe. In den Anfangsstadien bemerkt man an der Chorioidea eher eine Vergrößerung und Vermehrung und stärkere Blutfüllung der Gefäße und in deren Umgebung Neubildung von Bindegewebe. Mit der Bindegewebswucherung außerhalb der Gefäße setzt auch eine solche in der Intima und Wucherung des Endothels ein. Durch diese Vorgänge werden die Kapillaren und schließlich auch größere Gefäße eingeengt und obliteriert. Die Choriocapillaris verödet, auch die Gefäßschicht wird ärmer an Blutgefäßen, bis am Ende nur noch ein mit spärlichen Gefäßen durchsetztes Bindegewebe übrig bleibt. Schon vor der Neubildung von Bindegewebe bemerkt man Veränderungen an den Pigmentzellen, darin bestehend, daß letztere ihre sternförmigen Fortsätze und ihre schlanke Form verlieren, während das Pigment feinkörnig zerfällt. Wahrscheinlich wird das Pigment durch das bei den entzündlichen Vorgängen sich bildende Exsudat aufgelöst und fortgeschwemmt. Es findet sich dann in Form von Schollen oder feinen Körnchen in den Spalträumen des Gewebes angehäuft. Das Pigment schwindet mehr und mehr, bis schließlich nur noch ganz geringe Spuren zurückbleiben. In den am weitesten fortgeschrittenen Stadien stellt dann die Chorioidea eine breitere lockere Bindegewebsschicht dar, die nach außen in die Sklera unmerklich übergeht und

nach innen den Glaskörperraum nahezu ausgefüllt hat und von diesem durch die ihr aufliegenden Reste der Retina abgeschlossen wird. Die das Bild der Endarteriitis und Endophlebitis aufweisenden Gefäße liegen nach innen zu nahe der Retina. Durch Verschluß der Gefäße kann der Prozeß auch frühzeitiger zum Stillstand kommen. Wir finden dann die Chorioidea nicht erheblich verbreitert, sondern sie präsentiert sich als dünne, bindegewebige, schwach pigmentierte Membran.

Analog liegen die Verhältnisse an der Iris und dem Corpus ciliare, nur lassen sich die am Pigment sich abspielenden Vorgänge wegen der dichteren Anordnung derselben nicht so genau verfolgen. Am Ciliarkörper geht zunächst die innere farblose Epithelschicht der Pars ciliaris retinae zu Grunde, indem das Epithel von den freien Enden der Cilien beginnend äußerst feinkörnig zerfällt. Erst in späteren Stadien unterliegt auch die äußere pigmentierte Epithelschicht der Zerstörung, welche gleichfalls von den freien Enden ausgeht. Das den Grundstock des Ciliarkörpers bildende Bindegewebe ist in den Anfangsstadien nicht selten verdickt, ja die Bindegewebsbildung schreitet bisweilen noch nach dem Zerfall der Epithelien weiter fort. Es kommt zu Verwachsungen der Ciliarfortsätze und des Ciliarkörpers, der dann gleich einer Platte hinter der Linse liegt und die vordere Augenkammer abschließt und sich durch Bildung zyklitischer Schwarten mehr oder weniger erheblich verstärkt, worauf auch schon Bayer und Fröhner hingewiesen haben. In höheren Graden von Atrophie kommt es zum Schwund des bindegewebigen Grundstocks, namentlich der Ciliarfortsätze, so daß dann die Epithelschichten (Pigmentepithelschicht + Reste der farblosen Epithelschicht) nur noch durch eine ganz dünne Lage von Bindegewebe getrennt werden. Relativ lange erhalten sich noch Teile des Musculus ciliaris, die aus dem umgebenden Bindegewebe noch deutlich als solche erkannt werden können.

Die Iris ist in der Regel verdünnt und brüchig. Im Anfangsstadium ist sie nicht selten infolge stärkerer Füllung der Gefäße und Wucherung des bindegewebigen Stroma verdickt. Es spielen sich an dem Pigment und an den Gefäßen dieselben Vorgänge ab, wie ich sie bei der Chorioidea geschildert habe, nur mit dem Unterschiede, daß es frühzeitiger zum vollständigen Verschluß der Gefäße und deshalb zur Schrumpfung des Gewebes kommt. Zu erwähnen ist auch noch, daß es bei Luxationen der Linse zweifellos zur Druckatrophie der Iris kommen kann, indem diese zwischen Cornea und Linse eingeklemmt wird (Fig. 2). Wegen der Reichlichkeit des Pigments kommt es nicht zur vollständigen Entfärbung der Iris. Zuerst scheint das Stromapigment afficiert zu werden, indem die Zellen feinkörnig zerfallen, während die Pigmentschicht resistenter ist. Sie ist ebenso wie der Musculus sphincter iridis sehr lange nachweisbar. Am längsten erhalten sich die Gefäße in der Zonula ciliaris iridis. Bisweilen kommt es zu Verwachsungen des Pupillarrandes (Synicesis, Occlusio pupillae), wie Fig. 1 und 4 zeigen. Häufiger wurden vordere (Fig. 1) und hintere Synechien (Fig. 3) beobachtet.

An der Netzhaut machen sich zunächst Erscheinungen einer entzündlichen Bindegewebsneubildung bemerkbar, wodurch die einzelnen Schichten mehr oder weniger getrennt und zerworfen werden. Zusammenhangstrennungen einzelner Schichten und Abhebung der Netzhaut scheinen, sowie Abhebung einzelner Schichten der Netzhaut, denen auch Schichten der Chorioidea anhaften können (Fall IV), durch Exsudat bewirkt zu werden. Am resistentesten sind die beiden Körnerschichten,

die selbst in Fällen von weit vorgeschrittener Atrophie noch kenntlich sind. Die Retina ist dann in Falten gelegt und die Epithelien sitzen der Innenfläche gleichwie einem Papillarkörper auf (Fall I). Neben Ablösungen bestehen nicht selten Zusammenhangstrennungen der Netzhaut, so daß dann die Fetzen derselben im Glaskörper suspendiert sind. Im fortgeschrittenen Stadium finden wir das Epithel der Retina stellenweise ausgefallen, so daß unregelmäßige Lücken entstehen, zwischen denen noch spärliche Reste stehen geblieben sind. Die abgelöste Netzhaut stellt meist nur ein bindegewebiges Häutchen dar, an dem einzelne Teile nicht mehr zu erkennen sind.

Der Glaskörper ist bei Atrophia bulbi m. o. w. durch Bindegewebe verdrängt, welches sich von der Chorioidea bezw. Retina und von den zyklitischen Schwarten aus entwickelt. Diese neugebildeten Bindegewebsmassen können sich an Stellen, wo sie ein stärkeres Wachstum zeigen, erreichen, miteinander verschmelzen und bilden dann Scheidewände oder Stränge, die den Bulbushohlraum durchkreuzen. Immer aber, selbst in den hochgradigsten Fällen, ist die Ausfüllung des Binnenraumes keine vollständige: stets bleiben noch Reste des m. o. w. veränderten Glaskörpers zurück. In den Anfangsstadien der Atrophie ist der Glaskörper nur wenig verändert. Im weiteren Verlaufe erlangt er durch Exsudate, Ernährungsstörungen etc. eine andere Beschaffenheit, wird entweder verflüssigt oder dichtfaserig. Im letzteren Falle koaguliert er bei Fixation des Bulbus und füllt den Innenraum als homogene festweiche, leicht schneidbare Masse prall aus. In Fällen von Verflüssigung gerinnt er nicht, sondern fließt beim Durchschneiden des gehärteten Bulbus ab. Er enthält nicht selten Teile der abgelösten Netzhaut und feinere Zerfallsmassen, auch feine nadelförmige Kriställchen habe ich in ihm gesehen, über deren Herkunft und Charakter ich mir keinen Aufschluß geben kann. Ferner kann in ihm auch die frei bewegliche oder an die Wand des Bulbus angewachsene Linse suspendiert sein.

Die Linse ist bei der Atrophie in der Regel noch erhalten; sie weist jedoch verschiedenartige kataraktöse Veränderungen auf. Von den hauptsächlichsten will ich nennen: scholligen Zerfall in den Randpartien, Vakuolenbildung, bindegewebige und fettige Degeneration. Einlagerungen von Kristallen und Kalksalzen. Größere verkalkte Herde habe ich namentlich auch in der Linsenkapsel neben anderen Veränderungen gefunden. Des näheren auf diese pathologisch-anatomischen Vorgänge einzugehen, erübrigt sich, da genauere Untersuchungen bereits von Mette angestellt sind.

Die vordere Augenkammer ist bei der Atrophie in den meisten Fällen trotz der Vorwölbung der Cornea nicht mehr vorhanden oder doch stark verkleinert, da sehr häufig ausgedehnte vordere Synechien bestehen, oder aber die Kammer durch die nach vorn luxierte Linse vollkommen ausgefüllt wird. Verknöcherungen und Verkalkungen habe ich außer den schon erwähnten Ablagerungen von Kalksalzen in der Linsenkapsel nicht nachweisen können.

B. Der **phthisische Bulbus** unterscheidet sich von dem atrophischen zunächst durch seine Größe und Gestalt. Er zeichnet sich meist aus durch eine ganz bedeutende Größenabnahme. Sein Gewicht ist meist erheblich geringer als die Hälfte und kann sogar bis nahezu auf ein Fünfzigstel des normalen Gewichts sinken (Fall IV). Die äußere Form weist durch unregelmäßige Einziehungen und Vorbuckelungen augenfällige Veränderungen auf. Die Oberfläche fühlt sich infolgedessen hart und höckerig an und hat der Bulbus seine elastische Spannung verloren

(Fall VI). Nur in einem Falle habe ich diese Unregelmäßigkeiten der Oberfläche nicht gefunden (Fall VII). Die Gestalt des Bulbus ist meist verloren gegangen insofern, als der axiale Durchmesser auf Kosten des äquatorialen verkleinert ist, das Auge also von vorn nach hinten abgeplattet erscheint. Dazu gesellt sich meistens noch eine Abplattung der Cornea (Fall I). Nur in einigen Fällen (VII) ist sie mehr vorgewölbt.

Was die Veränderungen an den einzelnen Teilen des phthisischen Bulbus betrifft, so sehen wir, daß dieselben hier viel erheblichere sind als beim atrophischen. Es kann zur vollständigen Zerstörung der inneren Teile kommen, so daß man makroskopisch nichts mehr und mikroskopisch nur noch Bruchteile von ihnen nachweisen kann. Die Cornea ist in den meisten Fällen vollständig getrübt und undurchsichtig und verkleinert. Dabei weist sie an ihrer Oberfläche nicht selten narbige Einziehungen auf. Dieselbe ist ferner in den meisten Fällen flacher, abgeplattet, und nur selten, wie oben erwähnt, ist der Krümmungsradius verkleinert. Der Corneaausschnitt besitzt fast nie seine ovale Form, sondern weist verschiedenartige Einziehungen und sonstige Unregelmäßigkeiten auf. Es finden sich in der Substantia propria Spalträume und zahlreiche zellige Einlagerungen (Vermehrung der fixen Hornhautzellen, spindelförmige und Rundzellen), Vaskularisation etc. In frischen Fällen von Phthisis überwiegen die rundzelligen Einlagerungen, in älteren die der spindelförmigen, die ich für Fibroplasten halte. Zwischen den durchsichtigen Lamellen der Eigenschicht entwickelt sich undurchsichtiges Bindegewebe, so daß die Cornea mehr und mehr den Bau der Sklera annimmt. Durch Schrumpfung des Bindegewebes verwandelt sich die Cornea schließlich in ein dünnes, der Sklera ähnliches Gebilde, so daß sie makroskopisch nur an der plötzlichen Verdünnung, mikroskopisch durch die noch vorhandenen Reste der äußerst resistenten Membrana elastica posterior und durch den konjunktivalen Epithelbelag erkannt werden kann. Was die Faltungen der inneren Schichten, namentlich der Descemetschen Membran angeht, so finden sich diese eben so oft, wie bei atrophischen Augen. Die Descemetsche Membran weist nur häufiger Auffaserungen und Zusammenhangstrennungen auf.

Die Sklera zeigt in mehr oder weniger hohem Grade die schon erwähnten Einziehungen und Verwölbungen, bisweilen auch narbige Retraktionen. Sie ist wie bei der Atrophie verdickt, nur nicht so gleichmäßig, sondern an manchen Stellen mehr, an manchen weniger. Am stärksten ist die Verdickung an der Eintrittsstelle des Sehnerven. Sie kann hier das Sechsfache der normalen Dicke betragen. Die Vorgänge, die sich dabei abspielen, sind die gleichen wie bei der Atrophie; das Endresultat weicht nur dadurch etwas ab, als die Sklera härter und spröder erscheint, das Gewebe also dichter ist. Selbst das Gewebe der nicht so breiten inneren Zone ist nicht in dem Maße aufgelockert wie bei der Atrophie. Es muß aber auch hier eine aktive Beteiligung der Sklera, eine Hypertrophie, zugegen sein.

Der Uvealtraktus zeichnet sich bei Phthisis im Vergleich zur Atrophie besonders aus durch starken Schwund und Zerfall. Relativ am besten erhalten ist immer der Ciliarkörper, während die Chorioidea, durch Bindegewebsneubildung wohl verbreitert, als solche wegen des fast vollständigen Mangels an Pigment und Gefäßen meist kaum deutlich hervortritt. Ihr Gewebe ist dichter, trockener als bei der Atrophie und engt die meist an sich schon obliterierten Gefäße vollständig ein. In leichteren Fällen und Anfangsstadien sind die Blutgefäße zum Teil noch erhalten, während sich das Pigment der Zellen in feinkörnigem

Zerfalle befindet und das bereits zerfallene in Form von Schollen oder feinen Körnchen in dem Maschenwerk verteilt ist. Das von der Chorioidea ausgehende, spärliche Gefäße enthaltende Maschenwerk kann unter Umständen den ganzen Bulbusraum ausfüllen und die noch vorhandenen Reste der Retina und eventuell des Glaskörpers in sich aufnehmen (Fall VII).

Das Corpus ciliare ist, wie schon erwähnt, am resistentesten von allen Geweben des Uvealtraktus. Selbst an den kleinsten phthisischen Stümpfen (Fall III und IV) lassen sich wenigstens mikroskopisch noch Reste von ihm erkennen. Es erklärt sich dies daraus, daß einmal die Pigmentschicht sehr dicht und widerstandsfähig ist, und zum anderen der Zerfall ganz langsam von den freien Enden der Cilien aus fortschreitet. Durch den häufig erfolgten Verlust der Linse verengt sich der Ciliarring und es kommt zu vollständiger Verwachsung des Ciliarkörpers, der dann gleich einer Platte mit kaudal gerichteten Ciliarfortsätzen den hinteren Bulbusraum von der vorderen Augenkammer abschließt (Fall VI). Die zugehörige Fig. 10 zeigt, daß gleichzeitig auch eine vollständige Verwachsung des Ciliarkörpers mit der Iris besteht. Die pathologischen Vorgänge, die sich an den einzelnen Schichten beobachten lassen, sind dieselben wie bei der Atrophie. Sie bestehen neben feinkörnigem Zerfall in hyaliner und fettiger Degeneration (Fall III): die Cilien erscheinen in die Zerfallsmassen eingebettet. In einem Falle waren entgegen den Beobachtungen an den übrigen die Pigmentepithelien geschwunden, während Teile der pigmentfreien noch deutlich zu sehen waren, so daß die beiden pigmentfreien Schichten durch eine dünne Bindegewebslamelle getrennt, noch deutlich erkennbar waren. Das Pigment hatte sich in Form dichter Schollen, teils corneawärts angehäuft, teils war es feinkörnig über das den Bulbus auskleidende Gewebe verteilt (Fall IV). Analog den bei der Atrophie erwähnten zyklitischen Schwarten finden sich auch hier nicht selten hinter dem Ciliarkörper bezw. der Linse bindegewebige Neubildungen, die von diesem selbst oder von der Chorioidea oder auch der Linsenkapsel ausgehen und die Zerfallsprodukte des Ciliarkörpers und anderer Teile in sich aufnehmen.

Die Iris ist in seltenen Fällen durch entzündliche Wucherung des bindegewebigen Stromas verdickt (Fall VI). Sehr oft ist sie geschrumpft und namentlich bei Verlust der Linse mit dem Ciliarkörper zu einer Platte oder zu einem unregelmäßigen Gebilde vereinigt. Ebenso finden sich Verwachsungen der freien Ränder (Pupillarverschluß) und noch häufiger vordere und hintere Synechien (Fall V, VII, VII). Auch Cystenbildung kann vorkommen (Fall VIII). Werden Verwachsungen nicht beobachtet, so erscheint bisweilen die Pupille erweitert, die Iris kontrahiert und demzufolge verdickt (Fall V). Der Zerfall der einzelnen Elemente spielt sich in derselben Weise ab wie bei der Atrophie. Zuerst schwindet das Stromapigment, dann die Gefäße und schließlich das Stroma mehr oder weniger selbst. Die Pigmentschicht erhält sich dagegen noch ziemlich lange, bis auch sie von den pigmentierten Resten des Ciliarkörpers nicht mehr zu scheiden ist.

Die Retina ist bei Phthisis bulbi meist nicht mehr zu identifizieren. Man findet nur noch Reste ihrer Zellen und andere Zerfallsprodukte mit Rundzellen, Leukozyten und sonstigen Gewebselementen im Glaskörperraum bezw. in dem denselben ausfüllenden Gewebe verstreut. Der Glaskörper ist als solcher meist geschwunden, an seine Stelle ist regellos angeordnetes, lockeres und festeres Gewebe getreten.

welches den Glaskörperraum, je nachdem es sich um ein vorgeschrittenes oder weniger weit vorgeschrittenes Stadium handelt, ausfüllt oder bis auf geringe Reste ersetzt hat. Von einem Glaskörperhohlraum kann dann nicht mehr gesprochen werden, es handelt sich vielmehr um mehrere unregelmäßige, nicht von Gewebe ausgefüllte Spalten. Betreffs der Linse ist zu erwähnen, daß sie in den meisten Fällen verloren gegangen ist. Läßt sie sich noch nachweisen, so ist sie erheblich geschrumpft, insbesondere zeigt auch die Kapsel starke Schrumpfungen und Faltungen. Von Veränderungen der Linsensubstanz habe ich vornehmlich bindegewebige, bisweilen auch fettige Degeneration beobachtet. Die vordere Augenkammer ist, wenn man von den hochgradigsten Stadien und von den Fällen, wo eine vordere Synechie besteht, absieht, oft trotz Abplattung der Hornhaut noch vorhanden. Sie wird aber nicht regelmäßig begrenzt, sondern ist, da die Linse vielfach fehlt oder stark geschrumpft ist, nach hinten offen und fließt mit der einmaligen Augenkammer zusammen (Fall V).

Verknöcherungen habe ich mit Sicherheit nicht beobachtet, wohl aber Verkalkungen. Der Sitz derselben ist vornehmlich die Capsula lentis sowie die hinter der Linse liegenden zyklitischen Schwarten und die Chorioidea. Es handelte sich meist um Herde von Stecknadelkopf- bis Haferkorngröße. In einem Falle (VIII) fand sich ein etwa bohnengroßer Herd in der Chorioidea. Bei Beurteilung des Vorkommens von Verkalkungen ist noch zu berücksichtigen, daß die meisten Augen in Müllerscher Flüssigkeit fixiert sind, welche die Fähigkeit besitzt, Kalksalze zu lösen, und daß deshalb wohl manche geringgradige Ablagerungen von Kalksalzen nicht nachweisbar waren.

Stets ist bei der Phthisis bulbi zu beachten, daß früher oder später die Zerstörung der einzelnen Teile so weit geht, daß die einzelnen Gewebe nicht mehr voneinander zu unterscheiden sind, sondern dieselben durch Verwachsungen und Verlagerungen ineinander übergehen.

Symptome.

Wie aus meinen Untersuchungen und aus den von anderen gemachten Beobachtungen hervorgeht, ist die Verkleinerung des Bulbus das wichtigste äußere Symptom beider Leiden.

Bei Atrophia bulbi hält sich die Verkleinerung immer in mäßigen Grenzen, gleichwohl aber ist sie stets durch vergleichende Adspektion und Palpation nachweisbar. Der Augapfel erscheint weniger in die Orbita zurückgezogen, als vielmehr in seinem Umfange verringert; die Cornea ist nur wenig verkleinert, der Corneaausschnitt weicht von seiner normalen Form nur wenig ab und ist höchstens mehr rundlich oder dreieckig, sonst aber ohne Unregelmäßigkeiten. Dabei ist die Cornea grauweiß, wolkig bis milchig getrübt und undurchsichtig, sie kann jedoch auch vollständig unverändert und durchsichtig sein. Die Oberfläche ist dann unversehrt, glatt und spiegelnd. Bisweilen bemerkt man in der Cornea hellere

weißliche, meist vom Zentrum nach dem Rande verlaufende Streifen. Dabei ist sie in der Regel stark vorgewölbt und läßt zuweilen die luxierte harte Linse durchfühlen. Bei gewöhnlicher Oeffnung der Lidspalte ist sie der einzige sichtbare Teil des Auges. Von der Sklera ist wegen der Umfangsverminderung bei gewöhnlichem Lidstand meist gar nichts zu sehen. Beim Oeffnen der Lider bemerkt man nur einen schmalen Rand von ihr, dessen konjunktivaler Ueberzug sich durch meist strichförmige Pigmentierung auszeichnet.

Von den inneren Teilen des Auges ist in der Regel wegen der Trübung der Cornea nichts zu sehen. Ist die Hornhaut noch ganz oder teilweise durchsichtig, so bemerkt man bisweilen flockiges Exsudat in der vorderen Augenkammer. Daneben gelbbraune Verfärbung und Erschlaffen, mitunter auch Schlottern (bei Luxatio lentis) der Iris, Verlust der Pupillarreaktion.

Die Linse ist in den meisten Fällen mit Cataracta totalis behaftet, gleichmäßig opaleszierend grauweiß, teils vollkommen undurchsichtig. In äußerst seltenen Fällen, bei Beginn der Verkleinerung, lassen sich die hinter der Linse liegenden Teile erkennen. Die dabei beobachteten Veränderungen sind Glaskörpertrübungen, Ablösungen (meist trichterförmige) der Netzhaut und Atrophie der Papilla optica.

Die Conjunctiva befindet sich bisweilen wegen Entropium in entzündlichem Zustande. Durch vergleichende Palpation läßt sich in den meisten Fällen ein Weicherwerden des Bulbus nachweisen, jedoch kommt es nie zum vollständigen Verlust der elastischen Spannung. Die Lidspalte ist in der Regel mäßig weit geöffnet. Außer den an der lateralen und der medialen Commissura palpebrarum gebildeten beiden Augenwinkeln bemerkt man häufig noch den sogen. dritten Augenwinkel, der durch eine winklige Einziehung des oberen Lides gebildet wird. Endlich beobachtet man noch ein Einsinken der Lider, besonders des oberen und Einsinken der Augengrube. Das obere Lid hängt dann tiefer herab als gewöhnlich; die Stellung der Wimperhaare nähert sich mehr der Vertikalen, und es kommt zur Einrollung der Lider (Entropium). Seltener wird auch Vorfall des dritten Augenlides beobachtet.

Die Umgebung des Augapfels weist, abgesehen von kleineren Narben und Schorfwunden, die sich das erblindete Tier durch Anstoßen an die verschiedensten Gegenstände zugezogen haben kann, keine Veränderungen auf.

Die bei Phthisis bulbi beobachteten Symptome markieren sich alle viel deutlicher. Die Verkleinerung des Augapfels ist eine ganz erhebliche. Der Bulbusstumpf besitzt bisweilen nur die Größe eines Kirschkerns und darunter und ist tief in die Augenhöhle zurückgezogen. Selbst wenn sich die Verkleinerung in mäßigen Grenzen hält, ist der Bulbus immer noch kaum halb so groß, als er normaliter sein müßte. Bei Palpation erscheint derselbe nicht weicher, sondern hart und höckerig, nicht elastisch.

Die Cornea ist stets verkleinert. Es kann sogar so weit kommen, daß von der Cornea nichts mehr zu sehen ist, oder aber der Corneaausschnitt weist unregelmäßige Einziehungen und Einbuchtungen auf, an deren Stelle der konjunktivale Ueberzug schwarz pigmentiert erscheint. Stets ist die Hornhaut mehr oder weniger getrübt und undurchsichtig, bisweilen finden sich in ihr auch hellere Streifen, ihre Oberfläche ist welk und matt. Die Sklera ist gleichfalls verschieden stark pigmentiert, und es lassen sich an ihr nicht selten schon klinisch Einziehungen und Einbuchtungen nachweisen, vielfach auch von Narben herrührend, an deren Stelle der konjunktivale Ueberzug stark pigmentiert erscheint.

Von den Veränderungen an den inneren Teilen des Auges ist in der Regel wegen der Undurchsichtigkeit und der weitgehenden Zerstörungen der Cornea klinisch nichts wahrzunehmen. Bisweilen kann man sich durch Palpation der schlaffen und abgeplatteten Cornea von dem Verlust der Linse überzeugen.

Der Bulbus erscheint teils wegen seiner auffallenden Verkleinerung, teils wegen seines Zusammenfalles im axialen Durchmesser stets tief in die Orbita zurückgezogen, so daß uns bisweilen die scheinbar leere Höhle entgegenstarrt. In dieser Höhle finden sich die verschiedensten Fremdkörper (Haare, Strohhalme, Insekten u. s. w.) und geben Veranlassung zu Konjunktiviten. Im Verlaufe derselben besteht nicht selten seröser oder eitriger Ausfluß. Die Bindehautentzündung kann auch, jedoch sehr selten, verursacht werden durch Entropium. Daneben finden sich an den Lidern die schon bei der Atrophie erwähnten Veränderungen, nur mit dem Unterschiede, daß sie viel deutlicher ausgeprägt sind, und daß sich, wie am Auge selbst, häufig auch auf Augenverletzungen deutende Narben nachweisen lassen. Die Palpebra tertia kann bisweilen so stark vorgeschoben sein, daß sie den Bulbusrest ganz oder teilweise verdeckt.

Die Erscheinungen der Atrophia und Phthisis bulbi sind so prägnant, daß die Erkennung derselben, sowie ihre Unterscheidung voneinander und von anderen Krankheiten keine Schwierigkeiten bietet, sondern Diagnose und Differentialdiagnose in der Regel leicht sind. Bezüglich der letzteren käme höchstens angeborene Verkleinerung des Bulbus in Betracht. Diese dürfte jedoch sehr selten, außerdem durch den Vorbericht etc. auszuschließen und dadurch zu ermitteln sein, daß bei Mikrophthalmus nicht nur der Bulbus, sondern auch die Schutzorgane und die Orbita kleiner sind und beide Augen die gleichen Veränderungen aufweisen.

Aetiologie.

Die Hauptursache für die Atrophie des Augapfels bildet die periodische Augenentzündung oder Mondblindheit (nicht eitrige, infektiöse Panophthalmie).

Außerdem kann das Leiden auch durch Iritis, Cyclitis, Chorioiditis, im Verlaufe anderer Krankheiten, wie Brustseuche, Influenza und infolge von Traumen entstehen. Auch aus Hydrophthalmus entwickelt sich dasselbe nicht selten (cf. Fall 9).

Endlich wird die Atrophie noch im Anschluß an Amaurosis, chronische Retinitis und Cataracta (Inaktivitätsatrophie) beobachtet.

Die Schrumpfung ist in der Regel eine konzentrische und wird weniger durch den Zug des neugebildeten Bindegewebes im Innern des Bulbus, als vielmehr durch die Zug- und Druckwirkung der Muskeln bewirkt. Durch Veränderung des Glaskörpers und Lockerung des Gefüges der Augenhäute wird der Tonus des Augapfels und die Elastizität der Wandung, besonders der Tunica externa, herabgesetzt, so daß diese den von außen auf sie einwirkenden Druck- und Zugkräften nicht wie beim normalen Auge Widerstand leisten kann.

Für die Phthisis bulbi kommen verschiedene ursächliche Momente in Betracht. Meistens handelt es sich um Verletzungen mit anschließender eitriger Panophthalmie. Am häufigsten sind es perforierende Cornea- und Sklerawunden, die zur eitrigen Erkrankung der Binnenorgane führen.

In selteneren Fällen kann auch Ulcus corneae mit Durchbruch des Eiters nach innen Veranlassung dazu geben.

Endlich kann die eitrige Panophthalmie auch auf metastatischem Wege, z. B. bei Pyämie, Fohlenlähme, zu stande kommen.

Der Verlauf bei stattgehabten Verletzungen ist kurz folgender: Durch die perforierende Wunde kommt es zum Abfluß des Kammerwassers, bisweilen auch des Glaskörpers, sowie zu Luxation und Verlust der Linse. Sind Teile der Tunica vasculosa mit verletzt, so beobachtet man reichlichen Bluterguß in die Bulbushöhle; die Wunde wird verlegt, das Blut gerinnt, so daß der Bulbus durch die Blutgerinnsel prall gefüllt, oft hart und vergrößert erscheint. Der intraokulare Druck kann sich nach Möller so steigern, daß erst sekundär noch Linse und Glaskörper herausgepreßt werden. Sind keine Eitererreger mit in die Wunde gelangt, so tritt Organisation des Blutextravasats ein, das neugebildete Bindegewebe zieht sich zusammen und führt so zu einer konzentrischen Schrumpfung des Bulbus (Fall 7). Ist ausgiebige Blutung nicht erfolgt oder ist die Wunde so groß, daß ein Verschluß nicht stattfinden konnte, so fällt der Bulbus gleich von Anfang an zusammen, bleibt weich und schlaff. Erst im weiteren Verlaufe wird durch reaktive Entzündung, namentlich von der verletzten Stelle aus Bindegewebe neu gebildet, das schließlich auch den ganzen Bulbusraum bis auf kleine Spalten ausfüllt.

In den weitaus meisten Fällen kommt es bei den Verletzungen jedoch zum Eintritt von Eitererregern und zur mehr oder weniger erheblichen eitrigen Einschmelzung der inneren Teile. Der Eiter entleert sich nach außen oder wird im Bulbus zurückgehalten und führt so zu immer weiteren Zerstörungen. Je später der Prozeß zum Stillstand kommt, umso weiter greifen diese um sich, umso kleiner wird der Augapfel. Durch das Zusammenfallen desselben kommt es zur Verlagerung der Ansatzstellen der Augenmuskeln und durch die dadurch bedingte veränderte Zugwirkung wird, wie Bayer nachgewiesen hat, das Auge schief gestellt, selbst verdreht. Durch ungleichmäßige Schrumpfung des Bindegewebes im Innern und ungleich feste Verwachsung desselben mit der Bulbuswand kommt es unter Mitwirkung des veränderten Zuges und Druckes der Augenmuskeln zu tiefen, faltigen Einziehungen der Sklera. Der Vorgang vom Beginn bis zur sichtbaren Verkleinerung beansprucht in der Regel 14 Tage bis 3 Wochen. Es kann aber, wie gesagt, die Verletzung eine solche sein, daß von Anfang an eine Verkleinerung bemerkbar ist.

Prognose.

Die Vorhersage ist selbstverständlich bei der Atrophie wie bei der Phthisis des Augapfels schlecht. Es bleibt dauernder Verlust des Sehvermögens und ein dauernder Schönheitsfehler zurück. Letzterer ist bei Phthisis bulbi erheblicher als bei Atrophie. Die Gefahr einer sympathischen Erkrankung für das andere Auge besteht nach zahlreichen Beobachtungen von Bayer u. a. bei Phthisis bulbi nicht, wohl aber bei Atrophie, insbesondere bei der, wo periodische Augenentzündung die veranlassende Ursache ist. Von diesem Gesichtspunkte aus ist demnach die Atrophie ungünstiger zu beurteilen als die Phthisis.

Therapie.

Bei bereits eingetretener Verkleinerung des Bulbus ist die Behandlung hinsichtlich der Wiederherstellung des Sehvermögens aussichtslos, insbesondere stehen wir der Atrophie völlig machtlos gegenüber, sie schreitet unaufhaltsam immer weiter fort. Ein künstliches Auge einzusetzen lohnt sich in den meisten Fällen nicht, da einmal in gewissen Intervallen das Auge überempfindlich erscheint und zum anderen die Verkleinerung nie zum eigentlichen Stillstand kommt, dabei aber in den meisten Fällen keine so hochgradige ist, um für das künstliche Auge genügend Raum zu gestatten.

Zur Bekämpfung der Eiterung bei phthisischen Augen sind zuvörderst alle losgelösten und nekrotischen Teile zu entfernen. Dem Eiter ist durch Spalten des Cornea etc. Abfluß zu verschaffen und dann durch antiseptische Berieselungen und feuchte antiseptische Umschläge der Eiterung entgegenzuwirken. Bisweilen bleiben bei Panophthalmitis purulenta blenorrhöische Erscheinungen zurück, die auf chronische Entzündung der Conjunctiva, beziehentlich der Palpebra tertia zurückzuführen sind. In diesen Fällen ist es zweckmäßig, die Nickhaut, die durch ihren Vorfall das unschöne Aussehen des Tieres noch erhöht, zu exstirpieren.

Um den Schwund des Auges zu verdecken, kann man auch ein künstliches Auge einsetzen, wozu Prothesen aus Glas oder, wie vorteilhafter, aus braunschwarzem Hartgummi in Gebrauch sind. Eine vorherige Exstirpation des Bulbus ist nach den gemachten Erfahrungen nicht ratsam, da die

Prothese auf dem Bulbusstumpf einen festeren Sitz hat und sogar die Bewegungen des anderen Auges zum Teil mitmacht. Nachteile dieser Methode sind, daß es durch den Reiz zur Bindehautentzündung kommen kann, und daß die Pferde sich das zum Reinigen nötige Herausnehmen und Wiedereinsetzen in der Regel schlecht gefallen lassen, da sie durch die fortgesetzte Behandlung vielfach kopfscheu werden.

Aus diesem Grunde hat man auch empfohlen, ein Drahtnetz in den verletzten Bulbus einheilen zu lassen, um das Zusammenfallen zu verhüten. Diesbezügliche, von Bayer u. a. ausgeführte Versuche haben jedoch nicht zu dem gewünschten Resultat geführt.

In einem Falle hat Bayer nach einer schweren Sklerawunde beim Pferd sämtliche losgelösten Teile der Chorioidea sowie Glaskörper und Linse mit dem scharfen Löffel und durch nachfolgende kräftige Ausspülungen mit Sublimatlösung 1 : 500 gründlich entfernt und die Wunde bis auf einen kleinen Spalt vernäht. Durch diesen führte er dann eine Diszisionsnadel ein und erzeugte zahlreiche Verwundungen der gefäßreichen Augenhäute, wodurch sich der Bulbus mit Blut prall füllte. Durch dichtes Vernähen des letzten Restes der Spalte mit Katgut führte er vollständigen Verschluß herbei. Die Heilung verlief ohne Anlegung eines Verbandes normal ohne Eiterung. Das Auge blieb der Form nach erhalten.

Eberlein (30) hat in einem Falle den Konjunktivalsack verödet, die Lidränder vernäht und 4 Wochen später die eingesunkenen Lider wieder durch eine Injektion von Hartparaffin gehoben. Das Paraffin erstarrt dann und durchwächst mit Bindegewebe, und der durch das Einsinken der Lider bedingte Schönheitsfehler ist bedeutend gebessert.

Literatur.

1. Magnus, Die Augenheilkunde der Alten. Breslau 1901.
2. Preuß, Wiener medizinische Wochenschrift 1897, Nr. 2, S. 82.
3. Klein, S., Lehrbuch der Augenheilkunde. Wien-Leipzig 1881.
4. Fuchs, Lehrbuch der Augenheilkunde. Wien-Leipzig 1905.
5. Meyer, Ed., Handbuch der Augenheilkunde. 8. Aufl. Stuttgart 1897.
6. Greeff, R., Die pathologische Anatomie des Auges, 1902/1906.
7. Hersing, Kompendium der Augenheilkunde. 8. Aufl. Stuttgart 1897.
8. Schweigger, Handbuch der Augenheilkunde. Berlin 1885.
9. Zehender, Handbuch der gesamten Augenheilkunde. Stuttgart 1876.
10. Alt, Adolf, Kompendium der normalen und pathologischen Histologie des Auges. Wiesbaden 1880.

11. Schirmer, v. Gräfes Archiv, Bd. XLII, 1896; Ueber Faltung der Hornhaut.
12. Ulrich, Ebenda, Bd. 28.
13. Mito, Ebenda 1902.
14. Leblanc, Ueber die Augenkrankheiten der Haustiere. Leipzig 1825.
15. Müller, Handbuch der Veterinärophthalmologie. Braunschweig 1847.
16. Fröhner, Kompendium der speziellen Chirurgie für Tierärzte. Stuttgart, 2. und 3. Aufl.
17. Möller, Lehrbuch der Augenheilkunde für Tierärzte. 1898.
18. Schlampp, Anomalien des Sehorgans (Kitt, Pathologische Anatomie der Haustiere. Stuttgart 1901).
19. Labat, Pseudoamaurose déterminée par la chorioidite et l'atrophie de la papille chez le cheval.
20. Eversbusch, Deutsche Zeitschrift für Tiermedizin 1882, Bd. 7.
21. Bayer, Tierärztliche Augenheilkunde, 2. Aufl. Wien-Leipzig 1906.
22. Mette, Untersuchungen über die pathologisch-histologischen Veränderungen an der Linse bei verschiedenen Kataraktformen des Pferdes. Inaug.-Dissert.
23. Heß, Berliner tierärztliche Wochenschrift 1882, S. 54.
24. Keil, Doppelseitige Augentuberkulose beim Schwein. Berliner tierärztliche Wochenschrift 1907, Nr. 45.
25. Richter, Ebenda 1890, S. 81.
26. Zietzschmann, O., Das Sehorgan. Handbuch der vergleichenden mikroskopischen Anatomie der Haustiere. Berlin 1906.
27. Müller, Max, Periodische Augenentzündung und ihre Folgen. Berliner tierärztliche Wochenschrift 1896.
28. Ellenberger, Baum, Handbuch der vergleichenden Anatomie der Haussäugetiere, 2. Aufl. Berlin 1901.
29. Ellenberger-Günther, Grundriß der vergleichenden Histologie der Haussäugetiere, 2. Aufl. Berlin 1901.
30. Eberlein, Nachschrift der klinischen Vorträge.
31. Scholz, Deutsche medizinische Wochenschrift 1905, Nr. 11.
32. Seligmann, S., Die mikroskopischen Untersuchungsmethoden des Auges. Berlin 1899.
33. v. Greeff, R., Anleitung zur mikroskopischen Untersuchung des Auges. Berlin 1905.

Erklärung der Abbildungen auf Tafel I—III.

Fig. 1. Atrophia bulbi, Fall I. Sagittalschnitt; Vergr. 2½ : 1. Aequatoriale Einziehung der Sklera, Vorwölbung der Cornea; Luxatio lentis; vordere und hintere Synechie; Verwachsung des Ciliarkörpers; Bildung zyklitischer Schwarten; Bindegewebsneubildung zwischen Chorioidea und Sklera; spärliche Reste des stark geschrumpften Glaskörpers. (Vorgeschrittenes Stadium.)

Fig. 2. Atrophia bulbi, Fall II. Sagittalschnitt; Vergr. 2½ : 1. Cornea stark vorgewölbt, gefaltet und geschrumpft; am oberen Rande der Iris der stark geschrumpfte Traubenkörper nach innen umgeschlagen und mit der Iris verwachsen; Luxatio lentis; Schwund des Ciliarkörpers; zyklitische Schwarten; von der Chorioidea ausgehend Neubildung von Bindegewebe. (Weniger weit vorgeschrittenes Stadium.)

Fig. 3. Atrophia bulbi, Fall III. Sagittalschnitt; Vergr. $2^1/_2 : 1$. Einschnürung und vierseitige Abplattung der Sklera, von der Ansatzstelle des geraden Augenmuskels beginnend; Glaskörperraum bis auf ein Minimum eingeengt; hinter der Linse, zwischen dieser und den zyklitischen Schwarten große Hohlräume, die wie der Glaskörperraum mit serösem Exsudat gefüllt waren.

Fig. 4. Atrophia bulbi, Fall V. Sagittalschnitt; Vergr. $2^1/_2 : 1$. Verwachsung der Iris; Corp. ciliare fast vollständig zerstört und, namentlich in der oberen Hälfte, durch reichliches Bindegewebe überwuchert; Glaskörperraum durch eine festweiche, leicht schneidbare, gelbrot gefärbte, durchscheinende Masse ausgefüllt.

Fig. 5. Atrophia bulbi, Fall VII. Sagittalschnitt — Vergr. $2^1/_2 : 1$ — zeigt einige durch Luxation der Linse und Zug der zyklitischen Schwarten bedingte Einziehungen der Sklera.

Fig. 6. Phthisis bulbi, Fall I. Sagittalschnitt; Vergr. 2,2 : 1. Cornea abgeplattet, erheblich verkleinert, mit der Iris verwachsen, diese mit dem Ciliarkörper eine unförmige, pigmentierte Masse bildend; Linse fehlt; Glaskörperraum nahezu vollständig mit Bindegewebe ausgefüllt.

Fig. 7. Phthisis bulbi, Fall III. Sagittaler Meridionalschnitt — Vergr. 4 : 1 — läßt mit Sicherheit nur Teile des Ciliarkörpers erkennen. Im übrigen stellt *a* die Cornea, *b* Reste des Ciliarkörpers, *c* den restierenden Glaskörperraum, *d* die Sklera dar.

Fig. 8. Phthisis bulbi, Fall IV. Frontal-(Aequatorial-)Schnitt; Vergr. 4 : 1. In dem von Skleragewebe begrenzten Hohlraum sieht man nur noch spärliche Reste des pigmentierten Ciliarkörpers, die von mißfarbigem Eiter umspült waren.

Fig. 9. Phthisis bulbi, Fall V. Sagittalschnitt; Vergr. 2,3 : 1. Vordere Augenkammer nach der hinteren weit geöffnet, im Grunde der letzteren die stark geschrumpfte Linse; Iris kontrahiert; der Raum hinter der Linse mit reichlichem Bindegewebe ausgefüllt.

Fig. 10. Phthisis bulbi, Fall VI. Sagittalschnitt; Vergr. 2,2 : 1. Tiefe Faltenbildung der Sklera; Verwachsung des Ciliarkörpers, Fehlen der Linse.

Fig. 11. Phthisis bulbi, Fall VII. Sagittalschnitt; Vergr. 2,2 : 1. Vorwölbung der Cornea; Fehlen der Linse; Verwachsung des Ciliarkörpers; Glaskörperraum mit lockerem Bindegewebe ausgefüllt.

Fig. 12. Phthisis bulbi, Fall VIII. Sagittalschnitt; Vergr. 2 : 1. Bulbus in axialer Richtung zusammengefallen; vordere Augenkammer vergrößert, Linse bindegewebig degeneriert und geschrumpft; Sklera an der Eintrittsstelle des Sehnerven erheblich verdickt.

Curriculum vitae.

Geboren wurde ich, Ernst Otto Schenker, am 22. Dezember 1877 zu Leipzig als der Sohn des Schmiedemeisters Hermann Schenker und seiner Ehefrau Auguste, geb. Wunsch. Evangelisch-lutherischer Konfession besuchte ich zunächst die Bürgerschule und ein Jahr die städtische Gewerbeschule, um dann rite das Schmiedehandwerk in der väterlichen Werkstatt zu erlernen. Nach Ablegung der Gesellenprüfung entschloß ich mich jedoch, das Studium der Tierheilkunde zu ergreifen. Durch Privatunterricht und zwei Jahre währenden Besuch der Barth'schen Privatrealschule erwarb ich mir im Jahre 1898 das Einjährig-Freiwilligen-Zeugnis, erlangte dann Aufnahme in die Obersekunda des Realgymnasiums zu Leipzig, wo ich Ostern 1901 die Reifeprüfung bestand. Alsdann studierte ich an der Tierärztlichen Hochschule zu Dresden, wo ich im Januar 1903 mein Tentamen physicum ablegte und im Dezember 1904 die tierärztliche Fachprüfung bestand. Nach vertretungsweiser Beschäftigung ließ ich mich im August 1905 in Fürstenwalde-Spree nieder, wo ich bis heute die Stelle des tierärztlichen Fleischbeschauers und städtischen Polizeitierarztes bekleide.

Fig. 1.

Fig. 2.

Fig. 3.

Fig. 5.

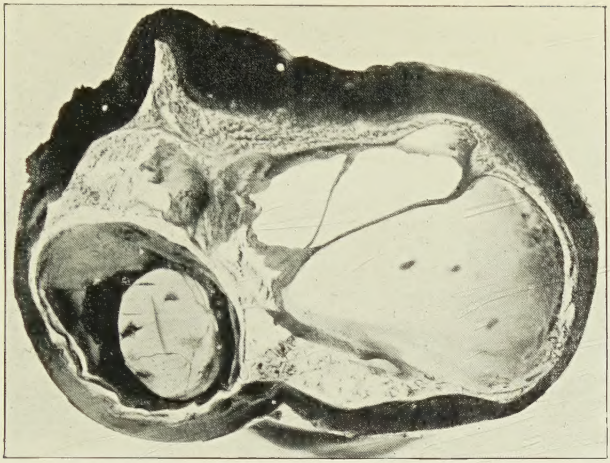

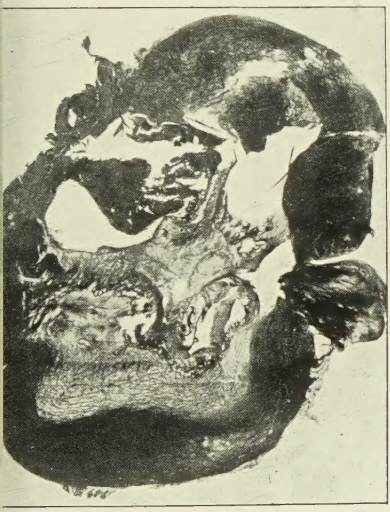

Fig. 6.

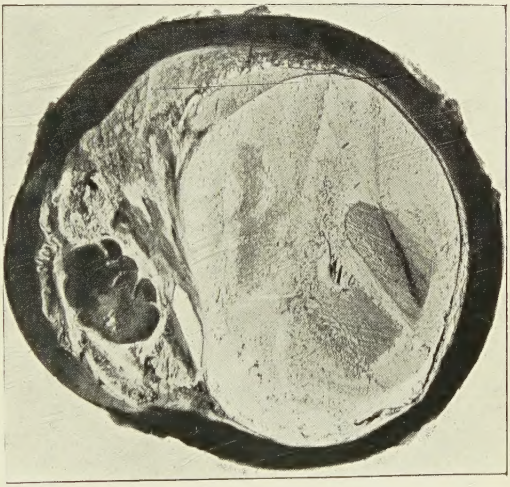

Fig. 4.

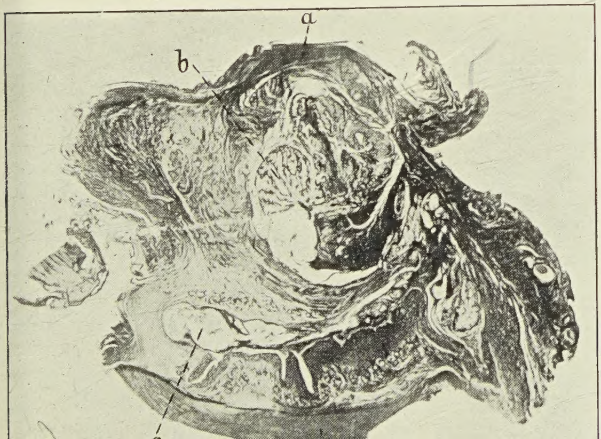

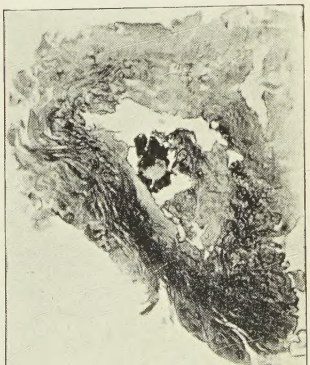

Fig. 9.

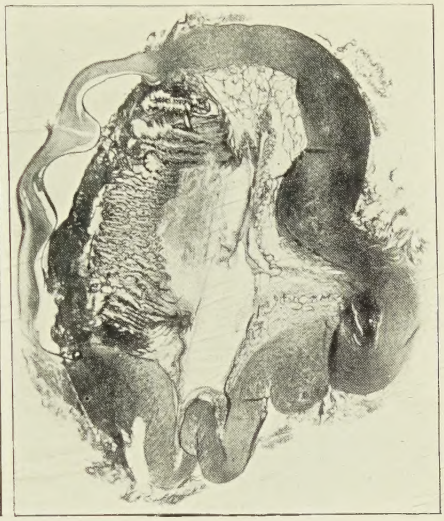

Fig. 10.

Fig. 11.

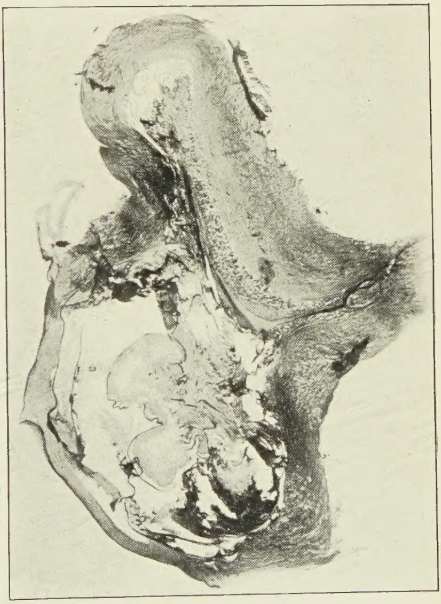

Fig. 12.